

# revistapodologia .com

Nº 25 - Abril 2009

**Revista Digital de Podología**

*Gratuita - En Español*

# revistapodologia .com

**revistapodologia.com n° 25**  
**Abril 2009**

**Directora científica**  
Podologa Márcia Nogueira

**Director comercial:** Sr. Alberto Grillo

**Colaboradores de esta edición:**

Podologa Patricia Salerno. **Argentina.**

Dr. Podologo Miguel Guillén Álvarez. **España.**

Profs. Drs. César F. Sánchez e Ursula P. Tropper. **Argentina.**

**Humor**

Gabriel Ferrari - Fechu - pag. 23.

## ÍNDICE

Pag.

4 - Como driblar la crisis.

6- Linfedema: su importancia para el podólogo.

15- Terminología de las lesiones de la piel.

17- Exploración Neurológica.

**Mercobeauty Imp e Exp de Produtos de Beleza Ltda.**

Tel: #55 19 - 3365-1586 - Campinas - Brasil

[www.revistapodologia.com](http://www.revistapodologia.com) - [revista@revistapodologia.com](mailto:revista@revistapodologia.com)

*La Editorial no asume ninguna responsabilidad por el contenido de los avisos publicitarios que integran la presente edición, no solamente por el texto o expresiones de los mismos, sino también por los resultados que se obtengan en el uso de los productos o servicios publicitados. Las ideas y/u opiniones vertidas en las colaboraciones firmadas no reflejan necesariamente la opinión de la dirección, que son exclusiva responsabilidad de los autores y que se extiende a cualquier imagen (fotos, gráficos, esquemas, tablas, radiografías, etc.) que de cualquier tipo ilustre las mismas, aún cuando se indique la fuente de origen. Se prohíbe la reproducción total o parcial del material contenido en esta revista, salvo mediante autorización escrita de la Editorial. Todos los derechos reservados.*

# 2ª Exposição Multiprofissional do Pé

Nova Data e Novo Local



**Local: Centro de Convenções Frei Caneca**  
Frei Caneca Shopping & Convention Center - SP

Organização e Realização

**revistapodologia**  
.com

**Informações**

Tel: #55 (11) 2292-8615 - [expope@expope.com](mailto:expope@expope.com) - [expope@revistapodologia.com](mailto:expope@revistapodologia.com)  
[www.expope.com](http://www.expope.com) - [www.revistapodologia.com](http://www.revistapodologia.com)

## Como Driblar la Crisis

*Materia publicada na Revista Magnifica, editada pela Escola de Formação Técnica profissional Mag Estetica. Brasil.*

El asunto de hoy es la crisis económica mundial. Los brasileños descubrieron que la discusión no es si la crisis va o no llegar a Brasil, sino cuál será el tamaño del daño por acá. En este contexto, tener seguridad en el trabajo está cada vez más difícil para todo el mundo.

Entonces, el mercado de la belleza? Como el está siendo afectado? Que precauciones los profesionales del sector deben tomar? Para responder estas y otras preguntas, Magnífica hablo con especialistas, profesionales del sector y consultores en recolocación profesional. Ellos dan consejos importantes sobre como driblar las adversidades en tiempos de crisis.

### Mercado de gran amplitud

El mercado de trabajo brasilero vive uno de los momentos mas críticos de su historia. Si hasta octubre del 2008 todavía tenia dudas sobre como el desempeño de las empresas y del mercado de trabajo serian afectados por la crisis que se anunció, ahora sobran certezas. Hasta Enero, la tasa de desempleo en Brasil había subido 8,2%, lo que significa 1,8 millones de personas desocupadas en las seis principales regiones metropolitanas pesquisadas por el instituto de Geografía y Estadísticas (IBGE). Y, peor, el huracán no paso. Acá y allá aparecen anuncio de demisiones, ferias colectivas y tentativas de “flexibilizar” relaciones de trabajo para disminuir costos en las compañías.

En medio al escenario desolador, la primer buena noticia para quien trabaja con belleza es que, diferente de otros sectores fuertemente atingidos por la crisis de crédito, la industria de los cuidados con la apariencia continua demostrando aliento y disposición. Desde el agravamiento de la crisis económica, en septiembre del año pasado, las ventas del segmento registraron aumento de 8%. “Como la mayor parte de los productos de belleza es comprado a vista, la restricción del crédito no atingió el sector”, dice João Carlos Basílio da Silva, Presidente de la Asociación Brasileira de la Industria del Higiene Personal, Perfumaría y Cosméticos (Abihpec).

Con eso, las inversiones y proyecciones para el año no fueron alteradas. La perspectiva era de una facturación total de US\$ 300 millones en 2009 en un escenario libre de demisiones en

masa. Un verdadero Oasis en medio al desierto de la crisis.

La explicación para el buen desempeño de la industria de cosméticos tiene también sus razones de orden cultural y social. La preocupación con la belleza se transformo en verdadera obsesión en Brasil. El deseo de ser y estar bello interesa de forma igual a todas las clases sociales. La apariencia física es, para 61% de las personas, el factor mas importante para el suceso social, segundo recientes pesquisa hechas por el instituto Gallup, en Brasil. “Tratar con la belleza es tocar en una cuestión delicada en la vida de las personas. Es ayudar en la construcción de la imagen personal, algo de mucho valor para todos”, dice Francisco Guglielme Junior, profesor de la Fundación Getulio Vargas en el curso de Nuevos Negocios.

### Siempre atento

A pesa del clima favorable que se descortina delante de los profesionales del sector, la orden es no relajar.

En primer lugar, nadie – ni mismo los economistas – tienen idea del tamaño ni de la extensión de la crisis. Entonces: tratándose de la economía, lo que parece sólido ahora se puede caer como un frágil castillo de cartas en el momento siguiente. Entonces, quédese atento a su carrera e invierta en actualización y conocimiento para no quedarse atrás. “Con la crisis causando demisiones en diversos sectores, muchos profesionales están invirtiendo en cursos de calificación rápida y migrando para el mercado de la belleza”, dice Pedro Monteiro, director financiero de la Mag Estética, conceptuada escuela de formación de profesionales para el sector.

Un de esos profesionales en proceso de migración es la ex-vendedora de maquinas industriales Lilian Nunes da Silva. Victima de la crisis y desempleada, ella invierte en dos cursos simultáneamente buscando un espacio en el disputado mercado de la belleza. “Ahora estoy segura que elegí bien. Sé que es un sector concurrido, pero la verdad es que nadie deja de se cuidar, con crisis o sin crisis”, dice Lilian, que actualmente divide su tiempo entre los cursos de drenaje linfática y micro pigmentación.

Atenta a la migración de profesionales de otros sectores, la paranaense (del estado de Paraná) Jaqueline Pereira de Lira aplica sus recursos en calificación y aprimoramiento.

Esteticista, podóloga y micropigmentadora, la profesional invierte ahora en los cursos de design de mejillas y micropuntura. “Mismo en mi caso, tengo viajar de Belem do Pará para San Pablo para hacer los cursos, la inversión es válida y necesaria”, dice la profesional, que mantiene un negocio propio en su ciudad. “Estoy haciendo estos cursos ahora y en breve voy a volver para hacer otros. En este mercado el secreto es diversificar y aprender siempre para no perder espacio”, concluye.

### Merito es todo

Quien confirma la importancia de se invertir en la carrera en momentos de crisis es la vice-presidente de Planeamiento de la Asociación Brasileira de Recursos Humanos (ABRH), Lizete Araujo, que recuerda que profesionales con grande conocimiento de la área en que actúan difícilmente son despedidos. “A las empresas no les gusta poner en el mercado a aquellas personas que tienen gran conocimiento técnico de ciertas áreas. Por esto mismo, en momentos de crisis y descon-

fianza, el profesional no puede dejar de invertir en especializaciones y formación.”

Tratándose de profesionales ligados a la belleza, especializarse puede significar también personalización del profesional. “Es posible conseguir un aprimoramiento individual por medio de cursos, visitas a las ferias, congresos y eventos de la categoría”, dice Andrea Martins, coordinadora de cursos de Mag Estética. Ella resalta que ese diferencial, además de imprimir originalidad al trabajo desempeñado, es capaz de crear una identidad propia para el profesional, tornándolo referencia en su área de actuación.

Fortalecer el aprendizaje, adquirir nuevas competencias y, gracias a este esfuerzo, ser reconocido. Esta es la motivación de varios profesionales que orientan sus carreras por el desenvolvimiento. Este es el perfil ideal en el momento, por causa del ambiente extremadamente competitivo y por la necesidad de diferenciación entre los profesionales. Quien invierte en la carrera tiene mayores oportunidades de se realizar en ambientes regidos por la meritocracia. Y en tiempos de crisis, merito es todo. ☐

Escola de formação técnica profissional Mag Estética  
www.magestetica.com.br

# HomeoMag

Saúde e beleza dos pés à cabeça

**Altamente Hidratante e Cicatrizante**  
Contém Extratos de Plantas Medicinais

Ideal no tratamento de fissuras (principalmente calcanhar). Hidrata a pele de regiões ressecadas, como cotovelos, mãos e pés.



**HomeoPast**  
CREME DE HIDRATAÇÃO PARA RESSECAMENTO E ASPEREZAS DA PELE  
30g

Tenha todos os nossos produtos em sua clínica de saúde, estética ou beleza!



- Gel Hidratante Calmante
- Amolecedor de Cutículas
- Loção Hidratante c/ Mentol
- Loção Emoliente
- Hidratante com Cera de abelha e Silicone
- Crema para Fissuras

**Um descanso para os pés!**



**HomeoFeet**  
Protetor para Hidratação



Tratamento com resultados surpreendentes!

O tratamento com HomeoPast além de preventivo, elimina asperezas e fissuras já existentes

Mantém os pés sempre lisinhos

**Novo Telefone:**  
**(11) 2604-3030**

pedidos@homeomag.com.br

**ENTREGAMOS PARA TODO O BRASIL.**



PONTOS-DE-VENDA PARA PROFISSIONAIS: AM/ Manaus - Braz & Pereira Ltda (92)3622-9373 CE/Fortaleza - Coml. Bastos (85) 3226-7492 DF/Brasília - Potus (61) 3039-1959 MG/Belo Horizonte - Podoplus (31) 3292-8507 / Pise Leve (31) 3222-0996 MS/Campo Grande - Della Grave (67) 3384-2355 PA/Belém - Raf Care (91) 3249-9990 PR/Curitiba - Casa Costa (41) 3016-1141 RJ/Rio de Janeiro - Podoplus (21) 2254-1394 / Podolife (21) 3681-6078 / Taroa (21) 3278-4945 RS/Porto Alegre - D&D (51) 3227-6767 SP/Americana - Almeida Aquino (19) 3406-6581 SP/Jundiaí - Wagner Neves (11) 4521-0362 SP/Campinas - CAP (19) 3203-5055 SP/Santo André - Podoplus (11) 4972-3857 SP/Santos - Podontope (13) 3238-7925 SP/São Paulo - Podoshopping (11) 5562-9053 / Podemel (11) 3106-3152 SP/Sorocaba - Miaki (15) 3233-3335 / Dental Pássaro (15) 2101-6750 / Dimeso (15) 2102-3451

# Linfedema: sua Importância para o Podólogo

Profs. Drs. César F. Sánchez e Ursula P. Tropper. Argentina.

## Resumen

Los linfedemas clásicos, no resultan ser la complicación más frecuente, sino la manifestación clínica de la descompensación causada por las linfopatías de los miembros inferiores.

Estos edemas son supraaponeuróticos y siempre totalmente indoloros cuando están aislados.

Se distinguen tres tipos:

-El más frecuente es el linfedema distal en linfopatías congénitas, que raramente tienen un comienzo brutal motivado por una linfangitis, que es por lo común insidiosa, intermitente, y rápidamente caracterizada por el edema fibroso de los dedos del pie y de la arcada del pie.

-El linfedema proximal causado por bloqueo ganglionario ilíaco es raramente benigno, usualmente lo es maligno y/o iatrógeno (por cirugía o radioterapia) y predomina en la parte superior del muslo.

-El linfedema suspendido postraumático es consecuencia del deterioro extendido de las vías superficiales y es por lo común transitorio.

## Introducción

Rindo homenaje primeramente a H. Van der Moleh, quien fue el primero en interesar a la Sociedad Francesa de Flebología en los linfedemas con trabajos precursores sobre la compresión y la contención, los cuales están en todas las memorias y parecen haber sido un tanto olvidados. Igualmente rindo homenaje a la Escuela Húngara con el profesor Foldi, a los italianos Tossati, Zannini, Bracciale, a los franceses Sternmer, Picard, Ducros, Gruffaz, así como a los esfuerzos de la Asociación de linfología de lengua francesa animada por Cluzan. Desde 1960 hemos estudiado los linfedemas en el servicio de nuestro maestro L. Leger con Colette Bitry-Bóilly.

De una experiencia de más de 25 años extraeremos algunas nociones simples de práctica cotidiana.

A manera de introducción, abordaremos un punto nosológico: el término de linfedema no debe ser confundido con la noción de linfopatía.

El linfedema o edema linfático es un signo de linfopatía descompensada y corresponde a un edema por sobrecarga linfática, a un edema linfático, es decir, a un edema de gruesas moléculas, con fuerte presión oncótica, poco reductible, fácilmente degenerado con fibrosis tisular.

En este sentido se puede observar:

-un linfedema puro sobre linfopatía pura (sin complicaciones venosas)

-y linfedemas mixtos con una linfopatía asociada a una flebopatía, la cual puede ser periférica ya sea distal (flebitis de un miembro) o proximal (flebitis cava) o bien central (insuficiencia cardíaca), y jugará como factor desencadenante.

En contraposición a ciertas teorías que se apoyan en las compensaciones de drenaje entre los sistemas de retorno venoso y linfático y que llevan las cosas al extremo, nosotros no aplicaremos el estudio del linfedema o de los edemas linfáticos a los edemas venosos masivos sin lesiones linfáticas.

Limitaremos esta exposición a los linfedemas puros, es decir, sin lesión venosa asociada, que son, por otra parte, perfectamente característicos aunque todavía son frecuentemente mal conocidos.

## Definiciones

-El linfedema es un edema motivado por una linfopatía.

-Tiene un carácter topográfico esencial: el linfedema es superficial; es un edema puramente supraaponeurótico, que compromete el tejido celular subcutáneo y la piel, no el espacio aponeurótico, el cual ha permanecido indemne en todos los casos que hemos observado.

-El linfedema tiene otro carácter clínico mayor: fuera de toda complicación, el linfedema puro es siempre totalmente indoloro espontáneamente y a la palpación.

-En fin, por linfedema del adulto entenderemos los linfedemas no congénitos, es decir, que excluimos solamente de este estudio los linfedemas constatados en el nacimiento o en la primera infancia e incluimos expresamente los linfedemas llamados de la pubertad.

Aspectos clínicos, los tres tipos topográficos:

-El linfedema distal, que comienza en el pie y progresa hacia arriba, resulta ser el más frecuente y el mejor conocido;

-El linfedema proximal, que comienza en la raíz del muslo y progresa inversamente hacia abajo, respetando por mucho tiempo la pierna, más todavía el tobillo y casi siempre el pie y los dedos;

-E tercer tipo es todavía más raro o más desco-

nocido: es el linfedema postraumático suspendido.

Estos tres tipos de linfedema requieren estudios clínicos separados en razón de sus sintomatologías distintas y de sus evoluciones propias.

Sin embargo, desde el mismo momento en que un linfedema tiene una cierta antigüedad, es decir, a partir del tercer mes, o mejor, desde el sexto mes, se complica en fibrosis y se caracteriza por una consistencia muy particular de los tegumentos: la piel y el tejido celular subcutáneo forman un bloque, sin deslizamiento ni pinzamiento para dar una sensación firme, poco elástica, en una palabra como de tocino, la cual, desde el principio de la enfermedad es el mayor signo clínico del linfedema para todo observador un poco experimentado.

### Linfedema distal

El comienzo es por lo común tan insidioso que escapa al paciente mismo.

Remonta a un pasado lejano o muy lejano, tal vez a la infancia en el joven, a "años atrás" en el adulto o el anciano, a edemas intermitentes del tobillo de otra época (llamados "esguinces reiterados", aún en ausencia de dolor y de todo traumatismo) que se producían por crisis, inicialmente vespertinas, y sobre todo acaecidos en algunos días, caprichosos e imprevisibles.

En esta etapa, es un edema blanco, fofo, que toma el pliegue, totalmente indoloro, resolutivo espontáneamente o con reposo o bien con un suave vendaje; al principio puede no manifestarse más que con un embarazo, repitiéndose luego en los embarazos sucesivos.

A veces, aparece más tarde todavía. Siempre queda en la memoria de la paciente y se vuelve a encontrar en la anamnesis como alcanzando la arcada del pie que se vuelve "bombé", desbordando el calzado femenino. Es el pie "Minnie Mouse" que no existe en el hombre, a causa de su calzado.

Inicialmente resolutivo con el reposo, se vuelve progresivamente permanente, duro, irreducible.

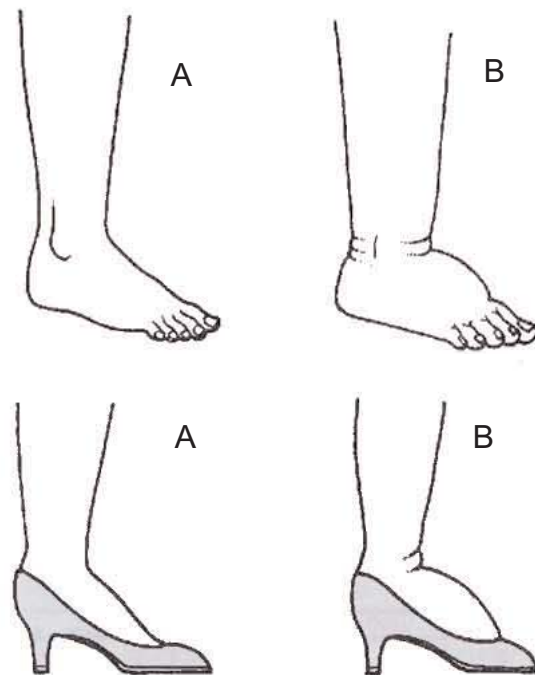
La deformación se ha fijado, es característica y hasta "específica".

Desde el comienzo de la enfermedad, el quitado del calzado hace aparecer el signo generalmente más precoz, el signo de Stemmer, la imposibilidad de pellizcar la piel en la base del dedo mayor.

Este signo mayor, sobre el cual no se ha insistido lo suficiente, traduce un edema linfático antiguo y fibrosado de los dedos mayores. Éste no se observa jamás en los edemas venosos puros.

A la vista, el simple aspecto de los dedos es suficiente: la fibrosis en forma de tocino de los

### Linfedema distal



A) Pé normal

B) Pe "Minnie Mouse". Linfedema distal, dedos cuadrados, pregas vacías /ocas.

tegumentos llena todo el espacio interdigital; la base del dedo mayor tiene una sección cuadrada con pliegues vacíos profundos característicos.

Hay que notar sin embargo, que estos signos se observan igualmente en ausencia del linfedema verdadero sobre capelladas deformadas y operadas (hallux valgus, por ejemplo).

A veces, el comienzo es llamativo, solemne, por una linfopatía aguda inopinada, por lo común de la pierna, rara vez del tobillo o del pie, en la pubertad en la jovencita, más raramente en edad adulta. Seguidamente, el edema progresa a tramos y se fija de abajo hacia arriba, invadiendo el tobillo, donde se forman rápidamente pliegues vacíos, igualmente característicos, que preludian el célebre pantalón de golf, luego la pierna y el muslo en ausencia de una terapéutica adecuada.

Hay que seguir insistiendo sobre una particularidad evolutiva curiosa de estos linfedemas puros, que contrasta con la evolución de los edemas venosos y, de allí, de los edemas mixtos linfovénosos: fuera de las linfangitis los tramos evolutivos con aumento rápido de volumen del miembro son absolutamente caprichosos e imprevisibles.

Estos saltos evolutivos no acompañan en particular al ciclo menstrual, ni sobrevienen con el calor y casi no tienen relación con el hecho de andar, ni con la permanencia de pie ni con el esfuerzo.

Sólo los traumatismos y las agresiones locales de todo tipo son desencadenantes.

Tal es la evolución espontánea de un linfedema distal puro clásico, que conviene curar a cualquier precio con un tratamiento apropiados.

Una forma particular con comienzo insidioso, con progresión rápida al tobillo y la pierna es generalmente confundida con un edema flebítico, especialmente en el seguimiento en cama de una operación quirúrgica o de un traumatismo, mas ésta puede sobrevenir de golpe, impensadamente, en ambulatorio. Esta forma es también muy engañosa pues el edema fibrosado de los dedos no tuvo tiempo de instalarse. No hay por lo tanto signo de Stemmer, la arcada del pie no está "bombé" en las pacientes acostadas, ni en los hombres. El diagnóstico sólo puede hacerse en base a la negatividad de las pruebas venosas y la positividad de las pruebas linfáticas.

Si se producen complicaciones éstas pueden tratarse de:

- micosis interdigitales supurantes, casi constantes, que son casi un signo secundario de la enfermedad, pero que la agravan u otras micosis cutáneas menos frecuentes;

- linfangitis, demasiado conocida para que se insista sobre ella.

Puede preludear la aparición del edema. Más a menudo aparecen sobre un linfedema ya establecido, total e impensadamente en apariencia, pero en realidad frecuentemente en ocasión de un desarrollo de la enfermedad.

Las primeras linfangitis son brutales, en plena salud, en plena actividad: escalofrío único, prolongado, con malestar general intenso, pseudo-gripal. Alrededor de una hora más tarde, la fiebre es de 40°C, el pie o la pierna se vuelven ligeramente dolorosos y una o dos horas más tarde aparece una ligera cianosis, que progresa si no se actúa vigorosamente.

Una linfangitis así dura espontáneamente de tres a ocho días, y al decrecer deja una agravación del linfedema.

Al repetirse, esta linfangitis se degrada, pierden su intensidad y el diagnóstico es cada vez más difícil. A la larga, con sólo una fiebre de 38° C, que acompaña a un aspecto simplemente rosado de los tegumentos, vueltos un poco sensibles al tacto por uno o dos días.

Las verrugosidades se forman luego de una evolución de muchos años, primero sobre el borde superointerno o superoexterno de un dedo, pero también sobre cualquier pliegue con ampollas linfáticas puntiagudas que pueden romperse.



# EL ESTETICISTA

[elesteticista@suavepie.com](mailto:elesteticista@suavepie.com)

 <p>Aductor Nocturno</p>	 <p>Pedígrafo</p>	 <p>Gel Polimérico</p>	 <p>Arandelas y Parches</p>	 <p>Moleskin</p>
 <p>Alicates</p>	 <p>Compensador Estadina</p>	 <p>Cosmética Pédica</p>	 <p>Soportes de Cuero</p>	 <p>Descargas y Complementos</p>

**Distribuidor en toda la Argentina de Suavepie-Juvelets...y mas de 300 articulos**  
**Para Comercio Exterior haga su consulta en [suavepie@suavepie.com](mailto:suavepie@suavepie.com)**



La linforrea se observa espontáneamente o luego de un suave choque. El fluir de un líquido transparente es indoloro, incontenible en ausencia de una fuerte compresión fija de varios días.

Las úlceras son raras, pero las llagas sobre linfedemas, igualmente raras, pueden ocasionar vastas úlceras en caso de error terapéutico y especialmente en ausencia de compresión fija.

Son úlceras planas, limpias, con espinillas y, sobre todo, extraordinariamente "supurantes", con una linforrea permanente y a menudo visible a simple vista. Se curan fácilmente con cuidados simples. En fin, sin ser una verdadera complicación, recordemos que un linfedema así puede bilateralizarse al alcanzar el lado opuesto, tal como el profesor Foldi ya lo ha mencionado.

La evolución espontánea, tal como acabamos de describirla, no es propia más que del linfedema descuidado. Muy diferente es la evolución del linfedema tratado: el primer signo, edema fofo intermitente del pie, o signo de Stemmer, evoca el diagnóstico. Éste es confirmado inmediatamente en el consultorio por una diacromofanía, practicada sistemáticamente bajo protección antihistamínica y corticoide. La reducción se emprende inmediatamente, ya sea por drenaje de postura, ya sea por compresión de reducción.

Cuando la reducción es completa, se aplica una

contención fuerte o extra-fuerte por tobillera a la medida del miembro sano durante 9 a 18 meses. Al quitarla, el edema no reaparece más. Se ha regresado al estado anterior de linfopatía sin linfedema. El paciente puede retomar una vida normal, aunque protegida de esfuerzos y agresiones. Esto hasta un eventual deterioro, que será tratado de la misma manera.

Ya no hay más linfedema. Sólo subsisten las restricciones de la linfopatía con su riesgo de descompensación edematosa. En cuanto al linfedema con fibrosis tisular indurada, es erradamente considerado por encima de los recursos médicos. Combinando el drenaje de postura, las compresiones de reducción y la contención fuerte muy prolongada con las curas de adelgazamiento, se puede y se deben obtener mejoras espectaculares, totalmente inesperadas, si nos remitimos a las nociones clásicas tanto dadas como aceptadas.

### Linfedema proximal

El linfedema proximal toma de entrada una disposición topográfica totalmente diferente y específica que no se puede confundir con ningún otro edema. Principia en la raíz del muslo, predominando hacia adelante y hacia adentro. Se endurece rápidamente, tomando muy mal el pliegue,

Cadeira Máster para Podologia www.ferrante.com.br

Cód. 13935 M1

Cód. 1540

Cód. 17600

Cód. 15200

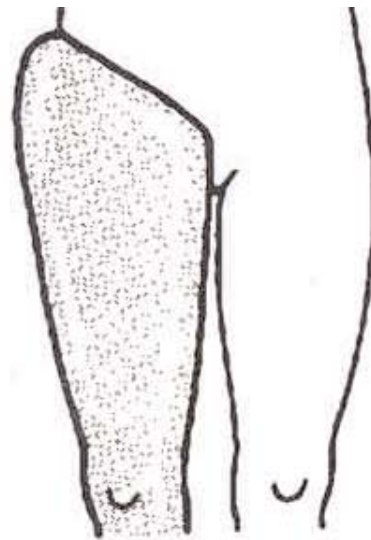
**Opcionais:**

- ▶ Suporte universal.
- ▶ Bandeja para instrumentos.
- ▶ Bandeja para resíduos.
- ▶ Luminária com exaustor.

CADEIRAS GENNARO FERRANTE LTDA.  
Vendas: R. Independência, 661 - CEP 01524-001 - Cambuci - S. Paulo - SP  
Grande São Paulo: (11) 2063-7815 - Demais localidades: DDG 0800 11 7815  
Fax: (11) 2063-8580 - www.ferrante.com.br - vendas@ferrante.com.br

**FERRANTE**  
Marca de profissionais desde 1928

con un límite superior inguinal totalmente neto, creando un salto en la palpación de la región abdómino-crural donde se constata como un anillo indurado, en forma de tocino, con borde superior neto, con límites inferiores imposibles de precisar en el muslo, por encima de la rodilla, que permanece libre, como la pierna y el pie. El aspecto general es el de "jamón" o mejor de un embudo bien puesto en evidencia por mediciones comparativas. Aquí una vez más el sitio profundo no está invadido, el linfedema sólo alcanza la región supra-aponeurótica: piel y tejido celular subcutáneo. La prueba al azul es negativa en el pie, con una mancha normal y linfáticos normales, aunque la progresión del colorante sea allí particularmente lenta. Por el contrario es francamente positiva en el muslo.



Linfedema proximal

La linfografía clásica o isotópica revela el bloqueo ganglionario ilíaco. La ecografía puede mostrar múltiples ectasias no comprimibles con scarpa. La evolución de un linfedema proximal es igualmente diferente de la de un linfedema distal.

En efecto, está directamente ligada a la evolución de su causa, extensión y agravamiento progresivo uniforme y rápido en las afecciones malignas, evolución muy lenta en las afecciones no cancerosas, a veces siguiendo el ritmo de los episodios genitales, embarazos por ejemplo, o de

linfografías intespestivas, inclusive afloramiento del herpes inicial.

Localmente la extensión del anillo se hace bastante rápidamente afuera y luego atrás donde, aún perdido en el pliegue de la nalga, el anillo permanece palpable. Hacia abajo la evolución es insidiosa alcanzando la rodilla bastante rápidamente, luego la pierna, tardíamente el tobillo, respetando por mucho tiempo el pie, que permanece seco. En cuanto a las complicaciones, las

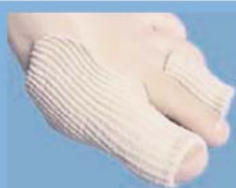

**Feet Center** **Produtos 100% Gel Polímero**

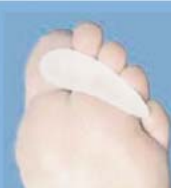**Importador e Distribuidor Suavepie no Brasil**



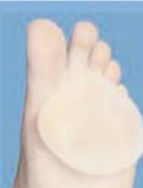Entrededos de Gel Puro



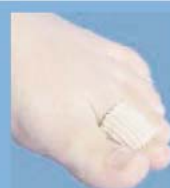Tubos Recortáveis



Almofada Interfalângica



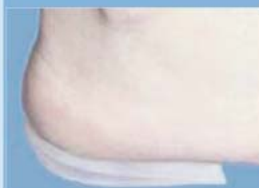Almofada Metatarso Falângica



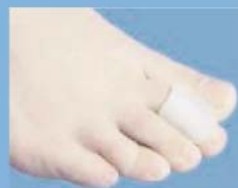Anel com Gel



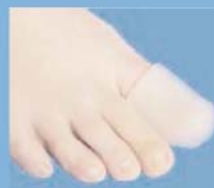Separador Interdigital



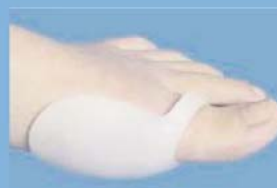Calcanheira de Gel



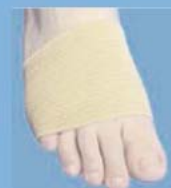Anel Corretivo



Dedal de Gel Puro



Protetor de Joanetes



Atadura Metatarsal

Feet Center - Importação, Exportação e Comércio.

Email: - [feetcenter@hotmail.com](mailto:feetcenter@hotmail.com)



# Mag Estética

*Beleza feita com Arte*

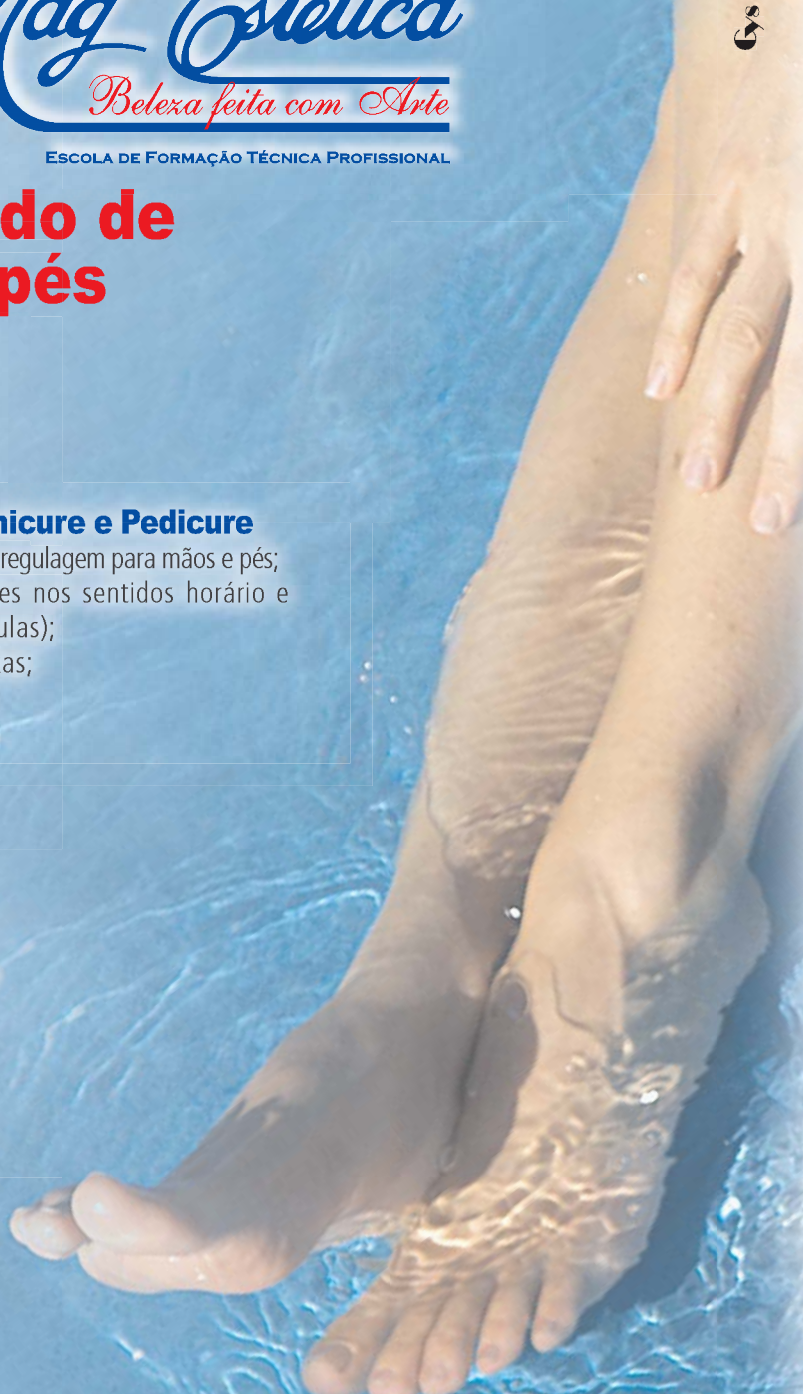
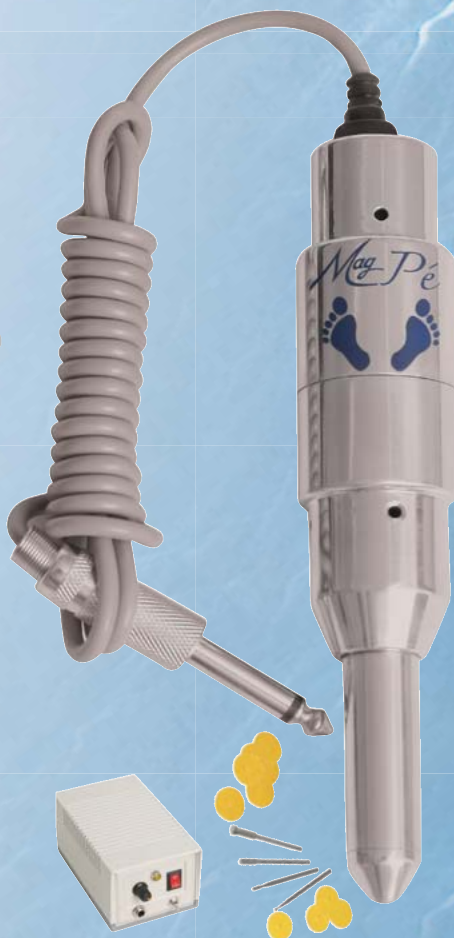ESCOLA DE FORMAÇÃO TÉCNICA PROFISSIONAL

## Não tenha medo de mostrar seus pés

### Mag Pé

#### Aparelho para Podologia, Manicure e Pedicure

- Motor ultra-potente até 21.100 rpm: com regulagem para mãos e pés;
- Fonte bivolt com ajuste para rotações nos sentidos horário e anti-horário (facilita a retirada de cutículas);
- Acompanha brocas diamantadas e lixas;
- Aparelho anatômico do tipo caneta.



Tel.: (11) 2061-7763



Av. Paes de Barros, 3237 • Mooca • São Paulo • SP

[www.magestetica.com.br](http://www.magestetica.com.br)

micosis son muy raras. Nosotros no hemos observado ni linforrea, ni verrugosidades, ni úlceras, ni linfangitis espontánea.

Las medidas terapéuticas compresivas son inaplicables por razones mecánicas diversas que se conjugan. Habrá que limitarse a los drenajes de postura, a las maniobras de expresión linfática y a las curas de adelgazamiento o bien aventurarse con la cirugía restauradora.

### **Linfedema postraumático suspendido**

Constituye la tercera y última variedad de los linfedemas de los miembros inferiores del adulto.

Nosotros sólo hemos observado algunos casos en el servicio de cirugía reparadora Baux en el hospital Rothschild. No se trata de un simple edema transitorio que acompaña las llagas extendidas de los miembros, de auténticos linfedemas más o menos puros en su gran mayoría, se trata de un edema durable de los tegumentos que han permanecido normales hacia arriba de cicatrices profundas y retráctiles, que las encierran de una forma más o menos completa.

Puede tratarse de politraumatizados o de quemados graves. La prueba al azul es positiva en la zona edemizada, en particular con una pequeña laguna de "dermal back flow", en el borde superior. La linfografía muestra un bloqueo más o menos completo de los canales linfáticos, de los cuales se observa una extraordinaria proliferación en los alrededores de la cicatriz superior, sin pasaje o con un único canal linfático de drenaje débil y muy sinuoso.

Son posibles las linfangitis y las úlceras.

Una simple compresión elástica adaptada es suficiente en el tratamiento; se puede observar que se trata de una forma de alguna manera suspendida y provocada del linfedema proximal.

### **Etiología**

En cuanto a la etiología, nosotros nos limitaremos voluntariamente a las etiologías que hemos encontrado personalmente desde 1960.

Recordemos primeramente que el linfedema es el edema aparecido por una linfopatía. Tiene por lo tanto una doble etiología: la de la linfopatía y la de su descomposición edematosa sin relación obligatoria. La linfopatía puede existir sin descompensarse por un lado y, por otro lado se pueden ver todos los grados a la vez en la importancia de la linfopatía y en su tolerancia individual.

### **Etiología de la linfopatía**

En el linfedema distal, la linfopatía nos ha parecido congénita anatómica y a menudo acanalada. En efecto se constata la ausencia de los

canales linfáticos normalmente visibles en la inyección de colorantes, lo que prohíbe toda exploración linfográfica clásica. Se sigue igualmente aún en ausencia de edema, problemas de reabsorción con una muy anormal difusión del colorante en el tejido celular. Esta situación puede ser unilateral o bilateral con frecuente predominio de estos problemas de un solo lado (donde también predominan los problemas clínicos). En cuanto a la herencia, si bien es a veces evidente, es seguramente latente con gran frecuencia, en ausencia de exploración linfática de toda la familia.

Hay que recordar que se encuentran frecuentemente estos problemas en las exploraciones linfáticas en el curso de exámenes sistemáticos y en ausencia de todo problema clínico. Son linfopatías sin linfedema. En definitiva, no hemos observado etiología mórbida en las linfopatías distales que parecen responder a malformaciones congénitas hereditarias. En el linfedema proximal y en el linfedema suspendido, la linfopatía es adquirida. En el linfedema proximal, compresión, invasión, destrucción masiva de los canales y por sobre todo relevos ganglionarios asedian en la pequeña cuenca, inclusive en las cadenas lombo-aórticas. Se debe distinguir las linfopatías mórbidas endógenas de las linfopatías iatrógenas que son, las más frecuentes en los miembros inferiores.

-Linfopatías endógenas: hemos encontrado dos casos benignos de herpes inguinal y varios casos de afecciones malignas (Hodgkin especialmente, una leucemia linfoidea, un carcinoma ganglionario).

-Linfopatías iatrógenas: se instalan progresivamente luego de un cáncer de la pequeña cuenca tratada por cirugía ganglionar y/o radioterapia.

Las lesiones de los canales linfáticos son clínicamente evidentes en el linfedema suspendido, son las cicatrices profundas y extendidas de la cara anterointerna del miembro que está comprometido, sobre todo si existe una destrucción completa y ancha del plano superficial con un carácter escleroso y retráctil que se observa en particular en ciertas cicatrices de quemaduras.

Etiología del edema linfático propiamente dicho En los linfedemas distales se observan dos causas clásicas de desencadenamiento del edema: las linfangitis y los traumatismos.

Puede tratarse en los dos casos de fenómenos mayores o de pequeñas agresiones tan mínimas que pueden pasar desapercibidas y que es necesario literalmente extraerlas de la memoria del paciente (depilación, insolación, etc.).

Hay que recordar igualmente las intervenciones quirúrgicas sobre el triángulo de scarpa y especialmente la crosectomía de la safena interna y la

# MICROMOTOR

## MF 2.000 Plus

Prático, ágil e versátil.  
Acompanha maleta.  
Peso total: 1,4kg

## Massageador

Específico para o MF 2.000 Plus (Opcional)

Anatômico,  
extremamente leve  
e silencioso.  
Possui controle de  
potência de vibração,  
tornando-o adequado para  
todo tipo de utilização.  
Lançamento exclusivo Metalúrgica Freitas,  
sem similar de mercado!

**1 ano  
de garantia!**

**ASSISTÊNCIA TÉCNICA  
EM TODO TERRITÓRIO  
NACIONAL**

**Micromotor  
e Suporte**

**Caixa  
Controladora**

0 a 30.000 RPM Bivolt  
Rotação direita e esquerda  
Dimensões: 130x105x90mm  
(Compr x Larg x Alt)

Permite acoplar o Micromotor e  
o Massageador simultaneamente.

## Motores de Suspensão

**MF-40**  
110 ou 220v  
0 a 18.000 RPM



**M-40**  
110 ou 220v  
0 a 12.000 RPM



## Peças de Mão

Para uso com motores de suspensão

Caneta  
Flexível  
Automática



Caneta Fixa Automática.  
De uso contínuo,  
intermitente,  
leve e fácil de  
manipular.

## Aplicações

Podologia

Manicure

Prótese

Estética

Veterinária

Dermatologia

Ótica

Ferramentaria



CONSULTE-NOS SOBRE EQUIPAMENTOS E ACESSÓRIOS DO NOSSO CATÁLOGO PARA PROFISSIONAIS DE DIVERSAS ÁREAS DE ATUAÇÃO



Center Freitas: (11) 3672-2469

Rua Coriolano, 1438 - Lapa - CEP: 05047-001 - São Paulo - SP

www.metalurgicafreitas.com.br • mfreitas@mfreitas.com.br

prótesis total de la cadera. En todos estos casos la sobrecarga linfática es la regla; ella desencadena un linfedema cuando existe una linfopatía latente y se descuida el diagnóstico y el tratamiento de reducción y contención. En los linfedemas proximales el edema parece no desencadenarse más que a partir de un cierto grado de reducción del drenaje linfático ileolumbar. Este nivel de intolerancia es seguramente variable de un individuo a otro. Pero todo ocurre como si los perjuicios ganglionarios no fueran recuperados.

La causa del edema es entonces la simple reducción del drenaje y su desarrollo es consecuencia del agravamiento de la situación mecánica, como lo muestran el afloramiento de herpes, los episodios genitales y los exámenes linfográficos para las afecciones benignas, el agravamiento de la enfermedad para las afecciones malignas, las vueltas a la radioterapia o a la cirugía para las afecciones iatrógenas. Sin embargo las otras causas citadas para los linfedemas distales pueden también, llegado el caso, agravar y hasta desencadenar los linfedemas proximales.

### Conclusiones

De este estudio clínico se puede extraer un principio general: mucho más difundidas de lo que parece, las linfopatías se complican con fin-

fedemas en una manera evidente y característica en general y a veces engañosa en ciertos casos en particular. Siempre se debe pensar en la prognosis de todo edema de un miembro inferior y controlar su diagnóstico con una prueba al azul, simple, rápida, poco costosa y sin peligro, si se observan las precauciones establecidas.

Las etiologías de los linfedemas sólo tienen interés clínico para prevenir o curar la enfermedad y no para efectuar exploraciones inútiles en busca de "tentativas" terapéuticas. □

### Bibliografía:

1. Altman-Canestri E., Sánchez C. F., Tropper U. P.: *Tratado de Flebología y Linfología. Fundação Flebologia Argentina. Argentina 1997*
2. Castenholtz A: *Base morfológica dos mecanismos que controlam a formação da linfa em Jimenez Cossio J. A: Progressos em linfologia, páginas 227-235. Jarypo Editores. Madrid, 1987.*
3. Cot J. y Latorre Vilallonga J.: *Linfografia em linfedema. Edika-Med S.A Edições médicas. Barcelona 1993.*
4. Curri S. B.: *Las microangiopatías. Haussman. Barcelona, 1989.*
5. Jimenez Cossio, J. A: *Microcirculação linfática, em Microcirculaçã e Acrosindromes. Edika-Med, S. A, 1992.*
6. Jimenez Cossio, J. A: *Pautas do tratamento conservador do linfedema, em linfedema Edika-Med, S. A, 1992.*
7. Latorre J. y Maeso J.: *Anatomia, fisiologia e fisiopatologia do sistema linfático, em linfedema. Edika-Med, S.A, 1991.*



# DEL' PÉ

## PRODUTOS PARA PODOLOGIA

"UMA NOVA FILOSOFIA DE LOJA"

Atendimento personalizado é nossa meta.

**Sua satisfação é nossa prioridade!**

Motores – luminárias - estufas

Autoclaves - alta frequência

Bisturis - brocas - alicates

Descartáveis - lixas – fresas

MUITO MAIS... E TUDO MAIS.



Rua Marconi, 94 – 10º andar Conj. 1012/1013

Centro – São Paulo – CEP 01047-000

TEL/FAX (11) 3129-9598 - [www.delve.com.br](http://www.delve.com.br) – [delpe@delpe.com.br](mailto:delpe@delpe.com.br)

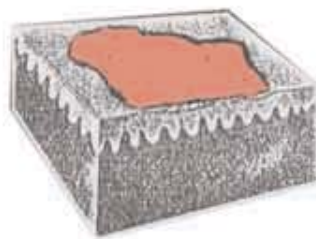
Despachamos p/

todo território nacional

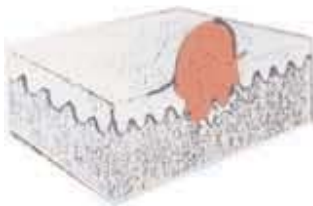
# Terminología de las Lesiones de la Piel

Podologa Patricia Salerno. Argentina.

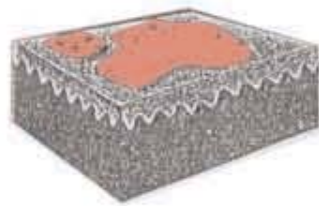
**MACULA:** Es una lesión plana de la piel, es el cambio de coloración por ej. Blanco (hipopigmentación), rojo (eritematoso y purpurica)



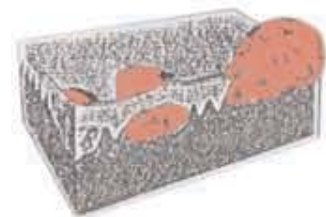**PARCHE:** Son maculas con cierto cambio superficial que puede ser una ligera escama o finas arrugas.



**PÚSTULA:** Son vesículas llenas de líquido opaco o purulento.



**PLACA:** Lesión elevada, de más de 0,5 cm de diámetro, pero, sin profundidad apreciable.

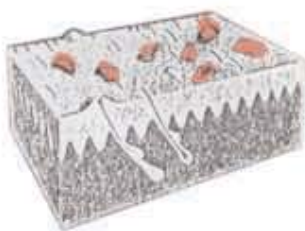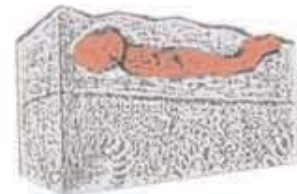


**NÓDULO:** Lesión elevada de más de 0,5 cm de profundidad y anchura 0.

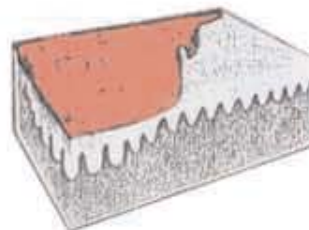


**PÁPULA:** Pequeña lesión elevada de la piel de menos 0,5 cm de diámetro.

**TÚNEL:** Túnel o estrias serpiginosas, causadas por un organismo que forma escavaciones en la piel.



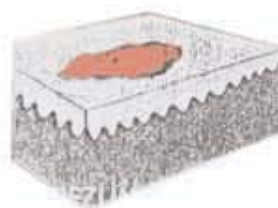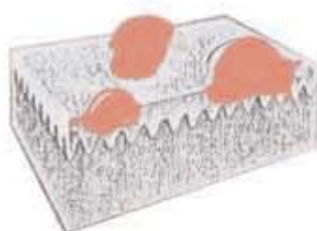
**COMEDON:** Son lesiones no inflamatorias del acné que son consecuencias de la impactación de queratina en el orificio de salida del conducto pilosebáceo.



das de color amarillento o castaño.

**ESCAMA:** El estrato córneo está visiblemente engrosado, las escamas son secas y por lo general de color blancuzco. Esto permite distinguir las escamas de las costras, que son húmedas de color amarillento o castaño.

**VESÍCULA Y AMPOLLAS:** Las ampollas están llenas de un líquido transparente. Las vesículas tienen menos de 0,5 cm de diámetro y las ampollas más.



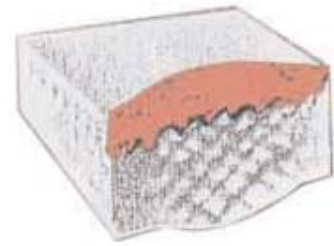
**COSTRA:** Resto de líquido (suero o pus) que se ha secado en la superficie de la piel, se producen frecuentemente por rotura de vesículas, pústulas o ampollas.

**LIQUENIFICACIÓN:**


Engrosamiento epidérmico caracterizado por: a- engrosamiento visible y palpable de la piel, b- acentuación de los surcos cutáneos.



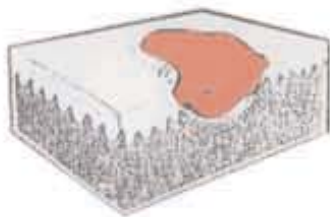
**INDURACIÓN:** Es el engrosamiento dérmico que da la piel un carácter más grueso y firme que lo normal a la palpación.



**ATROFIA:** Pérdida de tejido cutáneo, la superficie tiene aspecto fino y arrugado, y la atrofia de la capa dérmica mucho más gruesa produce una depresión en la piel que se aprecia clínicamente.

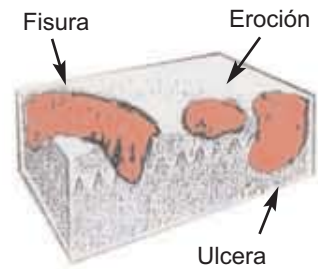


**QUISTE:** Son nódulos llenos de material líquido o semilíquido.



**RONCHA:** Pápula o Placa de edema dérmico, la roncha (urticaria) tiene a menudo una región central pálida y bordes irregulares.

**EROSIÓN:** Es más ancha que la fisura, pero, de profundidad limitada ya que esta circunscrita a la epidermis.



**TELANGIECTASIO:** Son vasos sanguíneos superficiales que se han agrandado en grado suficiente como para que resulten visible clínicamente.

**ULCERA:** Es

un defecto donde falta la epidermis y parte de la dermis o toda ella.

**FISURA:** Es una fina laceración lineal de la epidermis.

[www.revistapodologia.com](http://www.revistapodologia.com)

Desde 1997 en internet informando a los profesionales de la salud y la estética del pie.

Desde 1997 na internet informando os profissionais da saúde e a estética do pé.

Productos, Guia de Empresas, Guia de Profesionales, Guia de Eventos, Guia de Instituciones, Donde Estudiar: cursos ... y mucho mas !!!

Visite nossa Loja virtual  
[www.shop.revistapodologia.com](http://www.shop.revistapodologia.com)



# Exploración Neurológica

Dr. Podologo Miguel Guillén Álvarez. *España.*

Texto extraído del libro "Lesões nos Pés em Podologia Esportiva" publicado por nuestra editorial en idioma portugués.

## Exploración del sistema motor

### Visión de conjunto

Se pueden hacer unas sencillas maniobras para valorar asimetrías en la fuerza.

La maniobra de Mingazzini (mantener los cuatro miembros flexionados contra gravedad durante un rato y ver si alguno claudica).

Las maniobras de Barré (de forma aislada en los miembros superiores o en los inferiores).

Con la simple exploración visual podremos apreciar la presencia de movimientos anormales como temblor, tic, corea, distonía, atetosis, balismo o mioclonus.

### Masa muscular

Debemos buscar de atrofas y asimetrías.

### Tono

La resistencia a la movilización pasiva.

Se debe señalar si existe hipotonía o hipertonia y los diferentes tipos de ésta.

Espasticidad, aumento del tono sobre todo al inicio del movimiento (navaja de muelle), que es signo de lesión piramidal o de primera moto neurona, rigidez en "rueda dentada": signo cardinal de los parkinsonismos; paratonia: aumento de tono constante, oposicionista, en lesiones frontales.

### Fuerza segmentaria

Balance muscular por grupos de músculos o músculos aislados.

Se debe fijar la articulación correspondiente y oponer una fuerza equiparable.

En caso de enfermedades de la unión neuromuscular (miastenia grave) exploraremos la fatiga, mediante maniobras que la provoquen.

### Sensibilidad

Se buscarán especialmente asimetrías y disminuciones de los distintos tipos de sensibilidad, táctil, analgésica, artrocinética, vibratoria.

Puede ser difícil de valorar, dado que las respuestas del paciente pueden ser muy subjetivas,

e incluso pueden estar sometidas a sugestión por parte del explorador.

### Reflejos

Osteotendinosos profundos como el reflejo de estiramiento, se precisa de la colaboración del deportista.

Se deben explorar el maseterino (N. Trigémino), bicipital (C6), tricipital (C7), rotuliano (L3, L4), y aquileo (S1), en busca de asimetrías o disminuciones o aumentos de su intensidad, hiporreflexia o arreflexia e hiperreflexia.

Cutáneo-superficiales, el reflejo más útil es el reflejo cutáneo-plantar, que se desencadena al rozar el borde externo de la planta del pie desde el talón hacia los dedos.

Su respuesta extensora (signo de Babinski) es patológica e indica afectación de la vía corticoespinal o piramidal explorada.

### Coordinación

Son pruebas que exploran principalmente la función cerebelosa.

Cuando las pruebas dedo-nariz, dedo-dedo y talón-rodilla son patológicas hablamos de disimetría.

Cuando las pruebas de movimientos alternantes rápidos son patológicas hablamos de disidiococinesia.

Cuando una extremidad presenta estos trastornos también se dice que tiene una ataxia apendicular.

Cuando el síndrome cerebeloso es de la suficiente intensidad, además de la disimetría y la disidiococinesia asocia otros signos cerebelosos como hipotonía y temblor intencional.

Para explorar la coordinación del tronco (axial) es útil, además de observar la estabilidad y la marcha espontánea

La marcha en los trastornos cerebelosos es inestable, con tendencia a caer hacia el lado más afectado, con aumento de la base de sustentación.

Explorar la marcha en forma de tándem, caminar pegando la punta del talón al otro pie, es más sensible a la hora de descubrir déficit cerebelosos más sutiles.

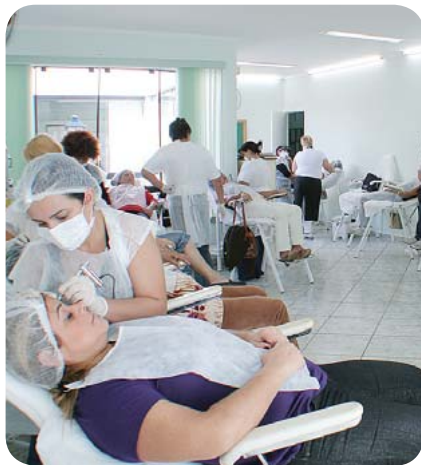

# Mag Estética

*Beleza feita com Arte*

ESCOLA DE FORMAÇÃO TÉCNICA PROFISSIONAL

## Pioneira em Micropigmentação no Brasil



### Cursos de maquiagem definitiva

Torne-se um micropigmentador de sucesso com a Mag Estética

#### Curso Básico

Único no país que inclui o ensino de laserterapia, que acelera os processos de cicatrização e fixação de pigmentos.

#### Curso de aperfeiçoamento - 1

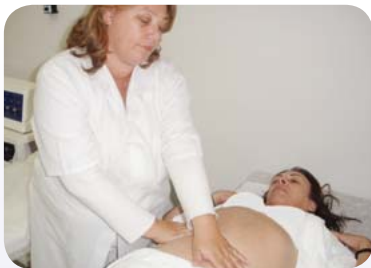Aprenda técnicas especiais de pigmentação de sobrancelhas, olhos, lábios e conheça modernas técnicas de camuflagem e correção de assimetrias.

#### Curso de aperfeiçoamento - 2

Nessa etapa, aprenda a camuflar diferentes tipos de cicatrizes, manchas de vitiligo e a reconstruir o complexo aréolo-mamilar pós-cirurgias.

## Os melhores cursos de estética e beleza estão aqui

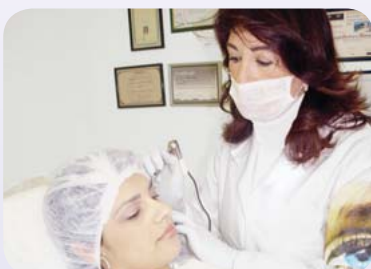### Cursos Livres



- Estética Facial (Básico);
- Estética Corporal (Básico);
- Reflexologia Podal;
- Manicure e Pedicure;
- Unhas de Porcelana;
- Pedicuro Calista;
- Aperfeiçoamento em Pedicuro Calista.

**Inscrições  
Abertas**

### Cursos Técnicos 2009



**Esteticista 1.200 Horas**

**Podologia 1.200 Horas**

Os cursos técnicos são uma ótima opção para quem deseja adquirir conhecimento do básico ao avançado com um único curso.



Av. Paes de Barros, 3237 • Mooca • São Paulo • SP

Tel.: (11) 2061-7763

[www.magestetica.com.br](http://www.magestetica.com.br)

La prueba de Romberg con ojos abiertos/cerrados y pies juntos, puede ser útil para diferenciar un síndrome cerebeloso de un síndrome vestibular.

En caso de trastorno cerebeloso, el paciente se desequilibra tanto con los ojos abiertos como cerrados, y de ser el trastorno vestibular (o cordonal posterior, cuando se afecta la sensibilidad propioceptiva), el desequilibrio aumentará al cerrar los ojos (signo de Romberg).

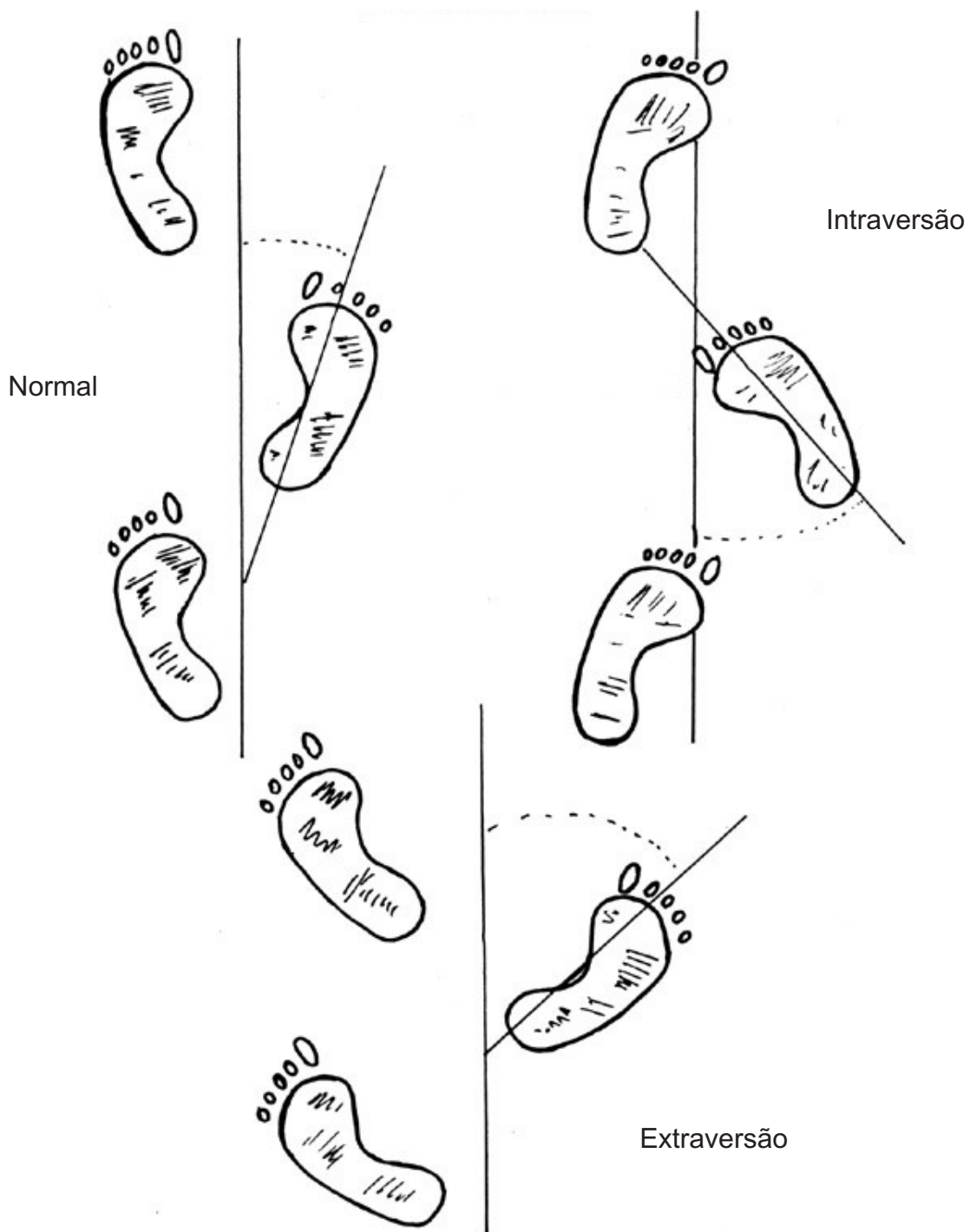
En general, los síndromes cerebelosos verminianos producen déficit axiales, y los hemisféricos apendiculares.

Otro signo que se puede observar en los síndromes cerebelosos es el nistagmo.

### Marcha y estática

La simple exploración de la marcha puede

Esquema da Marcha - Direção do Pé.



darnos pistas muy valiosas a la hora de clasificar el síndrome que afecta al deportista.

**Marcha hemiparética (en segador)**

La extremidad inferior está en extensión, para avanzar la extremidad y salvar el obstáculo del suelo, debe realizar un movimiento de circunducción hacia afuera y hacia delante.

**Marcha atáxica cerebelosa**

Inestable, con tendencia a caer y con aumento de la base de sustentación. Se acompaña de otros signos cerebelosos.

**Marcha atáxica sensorial (tabética)**

Cuando se debe a un trastorno sensitivo cordonal posterior, con afectación de la sensibilidad propioceptiva, se camina muy inestable, mirando al suelo, lanzando los pasos. La estabilidad empeora al cerrar los ojos.

**Marcha miopática ("de pato")**

Levantando mucho los muslos.

**Parkinsoniana**

De paso corto, con el tronco antepulsionado, sin braceo, con dificultades en los giros.

**Marcha festinante**

Es cuando comienza a acelerarse, con pasos cortos y rápidos, y tiende a caer hacia delante.

**Marcha en "steppage"**

En caso de debilidad de los músculos flexores dorsales del pie, se tiene que elevar mucho el pie para que al lanzar el paso no le choque la punta con el suelo.

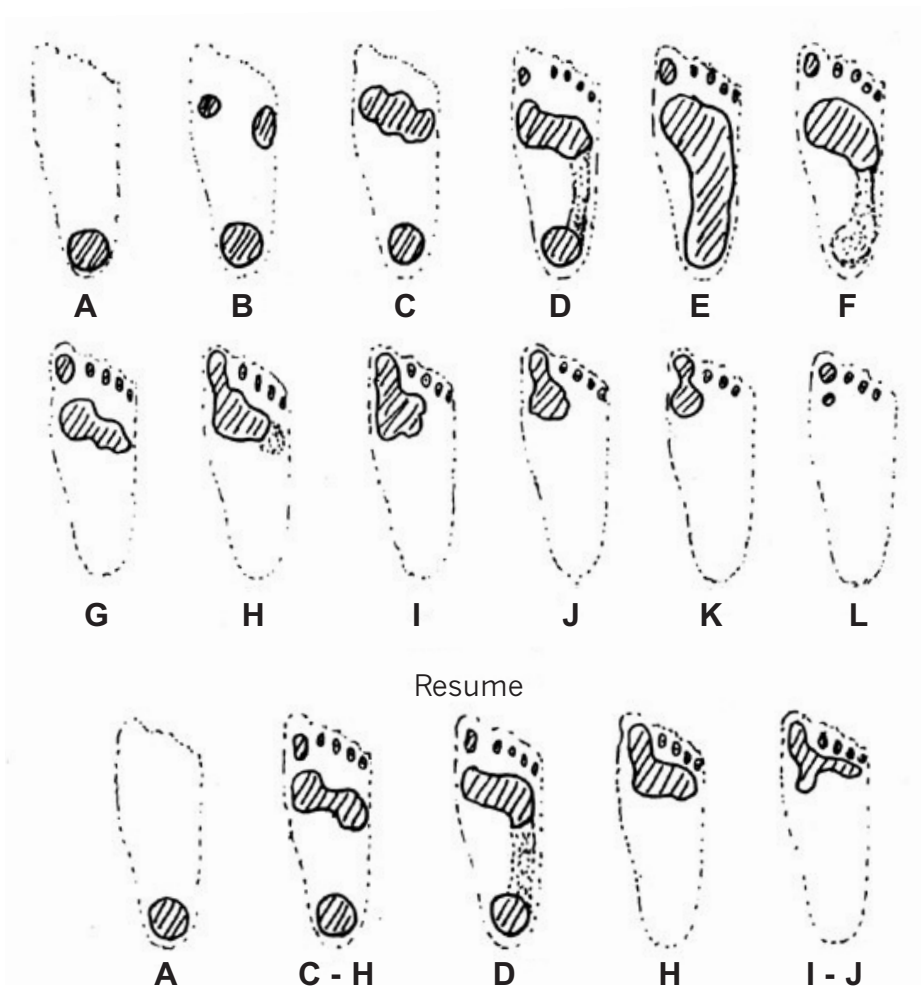
**Marcha apráxica**

Dificultad en iniciar la marcha, se queda con los pies pegados al suelo por fallo de la orden premotora de "comenzar a caminar", se puede ver en lesiones pre-frontales.

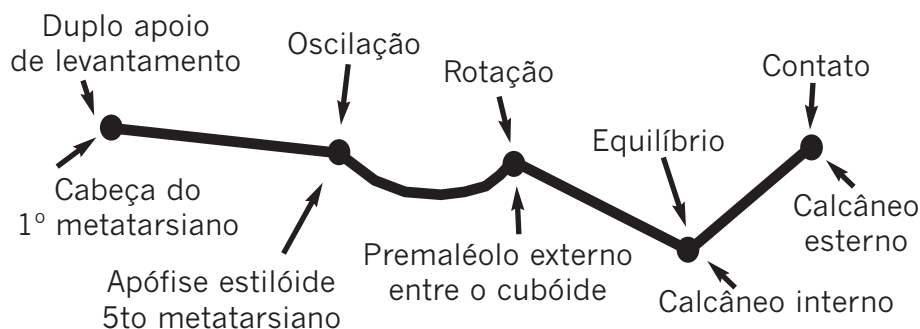
**Marcha histérica y simulación**

Puede parecerse a cualquier tipo de marcha. Generalmente el patrón es bizarro, cambiante, y

Esquema da Marcha - Gráfica do passo.



## Esquema da Marcha - Gráfica do passo.



no hay ningún correlato con el resto de los "fal-sos" signos de la exploración física.

### Neuroma de Morton

#### Definição

Es la metatarsalgia ocasionada por la compresión y engrosamiento que sufre el nervio plantar en su división en dos ramas que van a dar sensibilidad a dos dedos y que al pasar entre las cabezas de los metatarsianos se comprime y produce dolor punzante o calambre que se irradia hacia los dedos.

Es más frecuente entre el tercer y cuarto, aunque puede formarse entre cualquiera de los dedos.

#### Causas

La compresión que ejerce una fibrosis que se desarrolla alrededor del nervio y que ocasiona que éste se engrosé y forme un neuroma.

#### Tratamiento

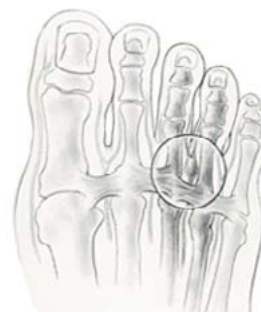1.- Conservador: Las plantillas realizadas a la medida con apoyo de las cabezas metatarsales, las ortesis de silicona para evitar doblar los dedos, las infiltraciones con corticoides pueden eliminar parcial o totalmente el dolor.

2.- Quirúrgico: La cirugía clásica abierta consiste en una incisión amplia para quitar el neuroma, lo que conlleva una disminución de la sensibilidad de los dedos afectados

#### Metodología

La cirugía percutánea del neuroma de Morton, al igual que en las metatarsalgias, actúa desde la parte superior del pie, con lo que la herida no repercute en la marcha. La intervención -que se realiza bajo anestesia local- consiste en una mínima incisión de tres milímetros, a través de la

cual se localiza y se libera el neuroma de su fibrosis que lo envuelve. Permite andar de inmediato.



Neuroma de Morton

Ninguna intervención quirúrgica está exenta de riesgos, ya sean derivados de la anestesia local, ya sean específicos del tipo de intervención practicado, ya sean los propios de cada paciente.

### La ciática

Es un trastorno nervioso que causa dolor en la parte baja de la espalda y las piernas. Su nombre proviene del nervio ciático, el más largo y ancho del cuerpo. Este nervio comienza en varios niveles de la columna vertebral y sus múltiples ramas se unen para formar un solo tronco nervioso.

Éste se extiende hacia la rodilla, se divide en dos pequeñas ramas las cuales continúan hacia el pie. Su largo curso y gran tamaño hacen al nervio ciático particularmente vulnerable a la presión o daño, provocando dolor.

La ciática suele ser un dolor intenso de instauración brusca que incapacita para realizar las tareas más simples. El dolor presenta una distribución igual que la del nervio que le da nombre, ciático. El dolor suele comenzar en la zona

lumbar extendiéndose por la zona glútea, muslo, pierna hasta el pie.

Generalmente la ciática no es peligrosa, pero el dolor de la zona lumbar de la espalda es una de las principales causas de incapacidad en nuestra sociedad (y la segunda más común de pérdida de tiempo de trabajo después del catarro).

Como el tratamiento para el dolor de espalda es más efectivo en las etapas iniciales de su desarrollo, se aconseja obtener un diagnóstico y tratamiento tempranos para evitar la incapacidad permanente.

Cualquier presión, daño, espasmo muscular, tirón en la espalda o inflamación que afecte al nervio ciático puede desencadenar la ciática.

En la mayoría de los casos, sin embargo, la fuente del problema suele ser un disco vertebral (hernia discal o intervertebral).

Los principales síntomas de la ciática son:

- Dolores en la parte baja de la espalda que se extiende hacia la pierna. Este dolor puede ser desde una leve molestia hasta uno fuerte o sensación de quemadura.
- Dolor que empeora al toser, estornudar, estirarse o inclinarse.
- Debilidad muscular que puede limitarse a la pierna o el glúteo, o llegar al pie.
- Hormigueo o adormecimiento en la pantorrilla.
- Pérdida de reflejo nervioso de la rodilla. (reflejo rotuliano)
- Incontinencia y/o disfunción sexual.

Para la realización de un diagnóstico correcto, se pueden realizar una serie de pruebas:

- Examen físico de la espalda y las piernas.
- Tomografía computerizada (TAC) para obtener imágenes de cortes transversales.
- Radiografías para identificar anomalías anatómicas.
- Imágenes por resonancia magnética que ayuden en el diagnóstico de una hernia de disco.
- Pelvimetría, dado que en muchas ocasiones la causa de la ciática es por un acortamiento de una de las extremidades, (disimetría).

Una vez diagnosticada la ciática, se puede recetar un tratamiento para curar la causa subyacente.

En la mayoría de los casos se utiliza los tratamientos conservadores, tratando la causa subyacente o la sintomatología.

En caso de tratarse de una disimetría se corrige con plantillas ortopédicas elevando a nivel la extremidad más corta.

En casos serios será necesaria una intervención quirúrgica para quitar un disco deslizado o una prominencia ósea artrítica y así aliviar la presión en el nervio.

### **Cómo prevenir la ciática**

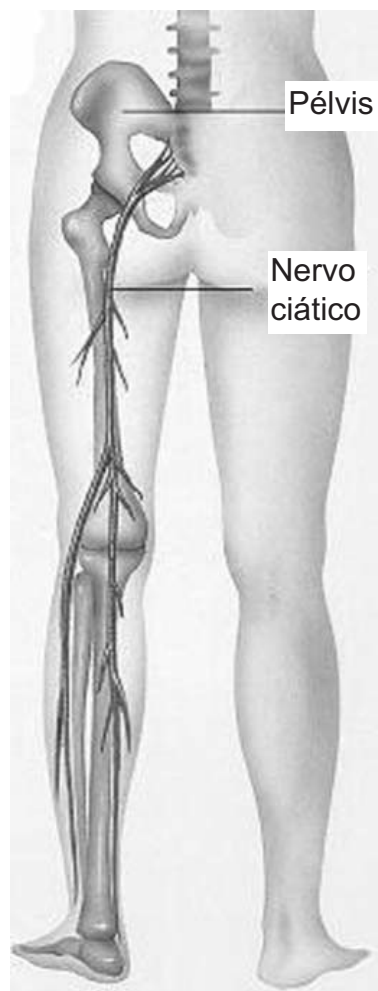
Haga ejercicios regularmente para mantener la fuerza muscular de la espalda y abdomen.

Mantenga un peso ideal para que su espalda no haga esfuerzos excesivos.

Ante un nuevo trabajo o deporte aprenda mecanismos corporales correctos para no dañar la espalda.

Si tiene un historial de problemas de espalda, elija deportes que no incluyan tirones de espalda (caminar, nadar, ciclismo) y evite el tenis, los bolos o levantar pesas.

Al levantar objetos, doble las rodillas y súbalos desde abajo con la espalda recta, en lugar de doblar la cadera y levantar desde arriba. ▣





[www.revistapodologia.com](http://www.revistapodologia.com)

Desde 1997 en internet informando a los profesionales de la salud y la estética del pie.

Desde 1997 na internet informando os profissionais da saúde e a estética do pé.

Productos, Guia de Empresas, Guia de Profesionales, Guia de Eventos, Guia de Instituciones, Donde Estudiar: cursos ... y mucho mas !!!

Visite nossa Loja virtual  
[www.shop.revistapodologia.com](http://www.shop.revistapodologia.com)

# PODOLOGÍA BANEGAS



Instituto Podológico Argentino  
Investigación, Desarrollo y Docencia.

Director Podólogo  
Carlos Alberto Banegas

**NUEVO CENTRO DE ENSEÑANZA  
CON IMPORTANTE SALÓN DE VENTAS**

**CURSOS ACTUALIZADOS - TÉCNICAS EXCLUSIVAS**

## CURSOS

### Terapeutica Podológica

*Duración: 8 clases (1 vez por semana)*

- Iniciación permanente
- Disertación con videos.
- Diagnóstico y prevención.
  - Onicocriptosis.
  - Acriliterapia general.
- Tratamientos en general.
  - Onicomiosis: tratamiento estético con **Poltac**.
- Manejo de instrumental.

### Podologia Diabetológica

*Duración: 8 clases (1 vez por semana)*

- Iniciación permanente
  - Disertación con videos.
- Es un programa para comenzar a formar a los podólogos como futuros educadores diabetológicos y despertar en ellos la motivación a la investigación y conocimiento permanente sobre esta patología tan importante. Los podólogos podemos especializarnos en la atención del pie del paciente diabético, en detectar, prevenir y derivar a tiempo.

### Pododiagnostico Presuntivo

*Duración: 8 clases (1 vez por semana)*

- Iniciación permanente
  - Disertación con videos.
- Como abordar la detección temprana de los 12 estadios patológicos más importantes a través de las manifestaciones en los pies. Saber reconocer cuando las uñas tienen impresas las alteraciones que sufre el cuerpo.



**Elaboración de ortesis plantares**



### NUEVO CURSO

**Título de Asistente Podológico** - Inicio: Abril  
- Duración 7 meses - Vacantes limitadas.

### SEMINARIOS

**El podólogo como educador de la salud.**  
- REIKI.

**INPOAR - Instituto Podológico Argentino**

Investigación, Desarrollo y Docencia.

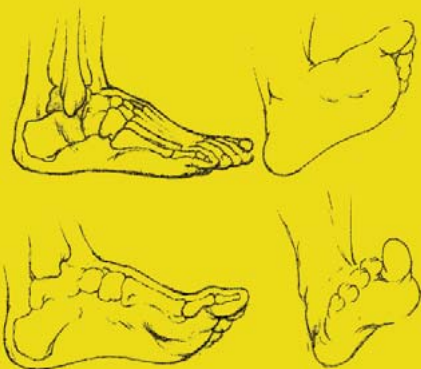Av. Rivadavia 6380 - 1° Piso - Buenos Aires - Argentina - Horario: 10 a 20 hs.

Tel: #54 11- 4631-2044 - Email: [inpoar@gmail.com](mailto:inpoar@gmail.com) - [inpoar@hotmail.com](mailto:inpoar@hotmail.com)



# Lesões nos Pés em Podologia Esportiva

Dr. Miguel Luis Guillén Álvarez



Autor: **Podólogo Dr. Miguel Luis Guillén Álvarez**

Temos a satisfação de colocar em suas mãos o primeiro livro traduzido para o português deste importante e reconhecido profissional espanhol, e colaborar desta forma com o avanço da podologia que é a arte de cuidar da saúde e da estética dos pés exercida pelo podólogo.

- Podólogo Diplomado em Podologia pela Universidade Complutense de Madri.
- Doutor em Medicina Podiátrica (U.S.A.)
- Podólogo Esportivo da Real Federação Espanhola de Futebol e de mais nove federações nacionais, vinte clubes, associações e escolas esportivas.
- Podólogo colaborador da NBA (liga nacional de basquete de USA).

Autor dos livros:

- Podologia Esportiva - Historia clínica, exploração e características do calçado esportivo - Podologia Esportiva no Futebol
- Exostoses gerais e calcâneo patológico - Podologia Esportiva no Futebol.

Professor de Cursos de Doutorado para Licenciados em Medicina e Cirurgia, Cursos de aperfeiçoamento em Podologia, Aulas de prática do sexto curso dos Alunos de Medicina da Universidade Complutense de Madrid e da Aula Educativa da Unidade de Educação para a Saúde do Serviço de Medicina Preventiva do Hospital Clínico San Carlos de Madri. Assistente, participante e palestrante em cursos, seminários, simpósios, jornadas, congressos e conferências sobre temas de Podologia.

## Índice

### Introdução - Lesões do pé

- Biomecânica do pé e do tornozelo.
- Natureza das lesões.
- Causa que ocasionam as lesões.
- Calçado esportivo.
- Fatores biomecânicos.

### Capítulo 1

- Explorações específicas.
- Dessimetrias. - Formação digital.
- Formação metatarsal.

### Capítulo 2

- Exploração dermatológica.
- Lesões dermatológicas.
- Feridas. - Infecção por fungos.
- Infecção por vírus (papilomas).
- Bolhas e flictenas. - Queimaduras.
- Calos e calosidades.

### Capítulo 3

- Exploração articular.
- Lesões articulares.
- Artropatias. - Cistos sinoviais.
- Sinovite. - Gota.
- Entorses do tornozelo.

### Capítulo 4

- Exploração muscular, ligamentosa e tendinosa.
- Breve recordação dos músculos do pé.
- Lesões dos músculos, ligamentos e tendões.
- Tendinite do Aquiles.
- Tendinite do Tibial. - Fasceite plantar.
- Lesões musculares mais comuns.
- Câimbra. - Contratura. - Alongamento.
- Ruptura fibrilar. - Ruptura muscular.
- Contusões e rupturas.
- Ruptura parcial do tendão de Aquiles.
- Ruptura total do tendão de Aquiles.

### Capítulo 5

- Exploração vascular, arterial e venosa.
- Exploração. Métodos de laboratório.
- Lesões vasculares.
- Insuficiência arterial periférica.
- Obstruções. - Insuficiência venosa.
- Síndrome pós-flebítico.
- Trombo embolismo pulmonar.
- Úlceras das extremidades inferiores.
- Úlceras arteriais. - Úlceras venosas.
- Varizes. - Tromboflebite.

### Capítulo 6

- Exploração neurológica.
- Lesões neurológicas.
- Neuroma de Morton. - Ciática.

### Capítulo 7

- Exploração dos dedos e das unhas.
- Lesões dos dedos.
- Lesões das unhas.

### Capítulo 8

- Exploração da dor.
- Lesões dolorosas do pé.
- Metatarsalgia.
- Talalgia. - Bursite.

### Capítulo 9

- Exploração óssea.
- Lesões ósseas.
- Fraturas em geral.
- Fratura dos dedos do pé.
- Fratura dos metatarsianos.

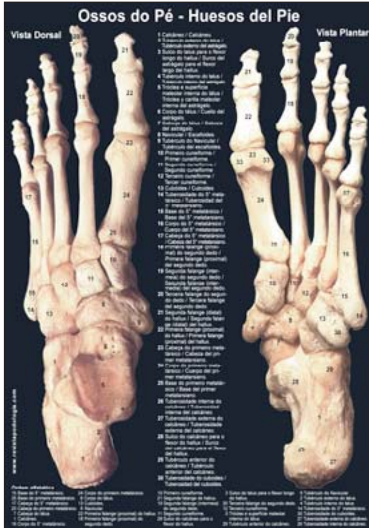### Capítulo 10

- Explorações complementares
- Podoscópio. - Fotopodograma.
- Pé plano. - Pé cavo.

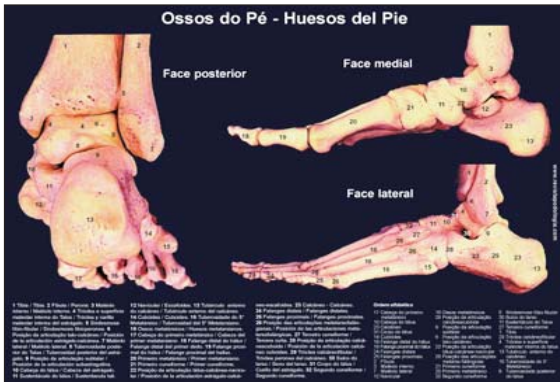**Vendas: Shop virtual: [www.shop.revistapodologia.com](http://www.shop.revistapodologia.com)**  
[revista@revistapodologia.com](mailto:revista@revistapodologia.com) - [www.revistapodologia.com](http://www.revistapodologia.com)

# POSTERS PODOLÓGICOS DIDÁTICOS

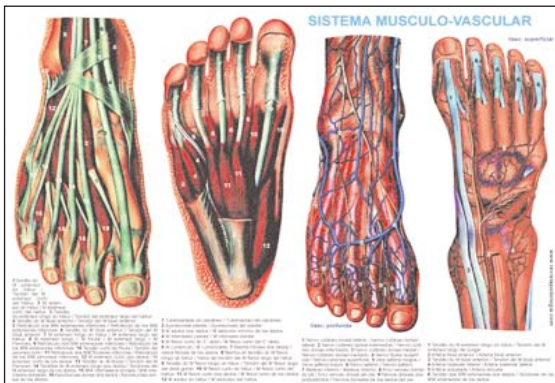
40 x 30 cm



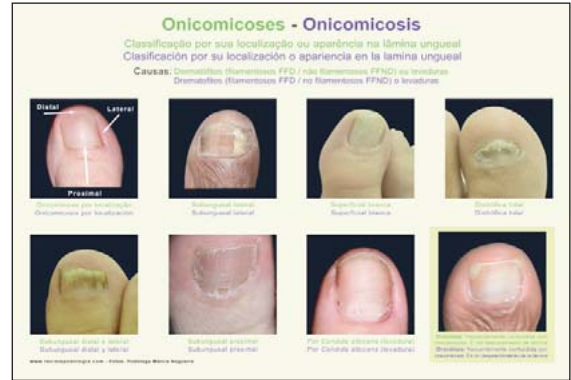**ESQUELETO DEL PIE 1**  
**ESQUELETO DO PÉ 1**



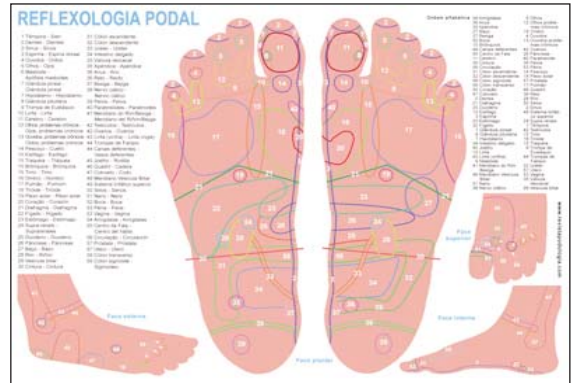
**ESQUELETO DEL PIE 2**  
**ESQUELETO DO PÉ 2**



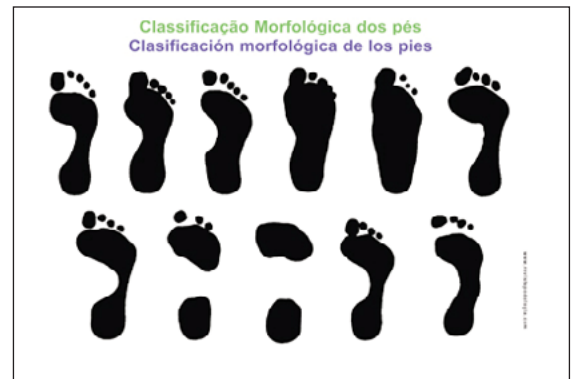**SISTEMA MÚSCULO VASCULAR**  
**SISTEMA MÚSCULO VASCULAR**



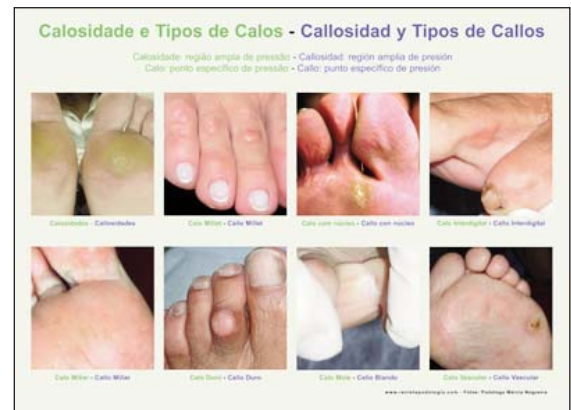**ONICOMICOSIS - ONICOMICOSIS**



**REFLEXOLOGIA PODAL**



**CLASIFICACIÓN MORFOLÓGICA DE LOS PIES**  
**CLASSIFICAÇÃO MORFOLÓGICA DOS PÉS**



**CALLOSIDADES Y TIPOS DE CALLOS**  
**CALLOSIDADES E TIPOS DE CALLOS**