

revistapodologia l.com

Nº 114 - febrero 2024



Revista Digital de Podología
Gratuita - En español

revistapodologia.com

Revistapodologia.com n° 114
febrero 2024

Director

Alberto Grillo

revista@revistapodologia.com

ÍNDICE

Pag.

4 - Efectividad del vendaje neuromuscular en pacientes con retracción de la musculatura posterior.

Francisco Javier Rodríguez-Castillo, Alberto Jesús Campos-Torres, Ana María Rayo-Pérez y Fernando Chacón-Giráldez. España.

10 - Úlceras postquirúrgicas.

Dr. Roberto Hernández Valdovines. México.

18 - Tratamientos eficaces en verrugas plantares.

Susana Marifer Herrera Plascencia. México.

24 - Onicomycosis y su tratamiento en pacientes diabéticos: a scoping review.

Karina Lizbeth Hernández García. México.

Revistapodologia.com

Tel: +598 99 232929 (WhatsApp) - Montevideo - Uruguay.

www.revistapodologia.com - revista@revistapodologia.com

La Editorial no asume ninguna responsabilidad por el contenido de los avisos publicitarios que integran la presente edición, no solamente por el texto o expresiones de los mismos, sino también por los resultados que se obtengan en el uso de los productos o servicios publicitados. Las ideas y/u opiniones vertidas en las colaboraciones firmadas no reflejan necesariamente la opinión de la dirección, que son exclusiva responsabilidad de los autores y que se extiende a cualquier imagen (fotos, gráficos, esquemas, tablas, radiografías, etc.) que de cualquier tipo ilustre las mismas, aún cuando se indique la fuente de origen. Se prohíbe la reproducción total o parcial del material contenido en esta revista, salvo mediante autorización escrita de la Editorial. Todos los derechos reservados.

IMPRESIÓN DE PLANTILLAS 3D

Herbitas
Laboratorios


STEP TO THE FUTURE

LLEGA LA REVOLUCIÓN EN LA CREACIÓN DE PLANTILLAS PERSONALIZADAS

- ✓ Asigna la dureza (Shore) necesaria a cada parte de la plantilla.
- ✓ Replica una plantilla nueva con total exactitud.
- ✓ Realiza las variaciones en cada una de las partes de las plantillas en función de las necesidades.

NOVEDADES SOFTWARE

Balance Invertido de Blake.
Posibilidad de añadir e logo de la clínica.
Piezas para posturología.



Ref. 21.113.31

INCLUYE

Impresora
Escaner
Ordenador
Software
1 Rollo de material



**NUEVO
ESCANER BLUETOOTH**

Escanea tanto el pie
como las espumas fenólicas

EJEMPLO



herbitas.com



Periodista Badía, 13 B
46134 · Foios - Valencia (Spain)
Tlf: +34 96 362 79 00
herbitas@herbitas.com

Efectividad del vendaje neuromuscular en pacientes con retracción de la musculatura posterior.

Francisco Javier Rodríguez-Castillo(1)*, Alberto Jesús Campos-Torres(1), Ana María Rayo-Pérez(1) y Fernando Chacón-Giráldez(2).

1. Graduado en Podología en la Universidad de Sevilla, España.
2. Doctor por la Universidad de Sevilla. Profesor Asociado del Departamento de Podología de la Universidad de Sevilla, España.

* Correspondence: Francisco Javier Rodríguez-Castillo. C/Argentina N°2 Bajo A en Coria del Rio, Sevilla (Andalucía, España). Código Postal: 41100. rodriguezcvjavi@gmail.com.

Kinesiology tape effectiveness in patients with retraction of posterior muscles.

Abstract

Objective: the objectives of this article are to validate the kinesiology tape as therapy in patients with retraction of posterior muscles and asses both a possible variation of gravity centre and dorsiflexion of the ankle.

Material and methods: observational. transversal. prospective and multicentre trial in which 21 subjects were selected and attended consecutively in this trial who were measured by goniometer and baropodometry with and without taping.

Results: 21 patients (8 women and 13 men) show a dorsiflexion of the ankle with statistically significant differences after therapy. because it was possible to increase an average of $3.09 \pm 2.23^\circ$ with extended knee ($p = 0.00005$) and $2.24 \pm 2.59^\circ$ with flexed knee ($p = 0.001$) in one leg. and $2.91 \pm 3.25^\circ$ ($p = 0.002$) and $2.71 \pm 2.81^\circ$ ($p = 0.0005$) with extended and flexed knee. respectively. in the other leg. Anyway. Lunge test also showed an average joint increase of 2.76 ± 2.84 centimetres ($p = 0.0005$) at right leg and 2.67 ± 3.18 centimetres ($p = 0.003$) at left leg.

Conclusions: kinesiology tape shows scientific evidence when is applied to patients with retraction of posterior muscles. The position of gravity centre oscilate after using this therapy. although not significantly. and it may be obtained an increase of ankle's dorsiflexion until 3° on average approximately.

Key Words: athletic tape; articular arthrometry; gastrocnemius muscle.

Resumen

Objetivos

Los objetivos de este trabajo son validar el vendaje neuromuscular como terapia en pacientes con retracción de la musculatura posterior y valo-

rar tano una posible variación del centro de gravedad como en la flexión dorsal de tobillo.

Material y métodos

Estudio observacional, transversal, prospectivo y multicéntrico en el que se seleccionó una muestra de 21 sujetos atendidos de forma consecutiva a los que se les realizó un estudio mediante goniometría y baropodometría con y sin vendaje neuromuscular.

Resultados

21 pacientes (8 mujeres y 13 hombres) muestran una flexión dorsal de tobillo con diferencias estadísticamente significativas tras la terapia, ya que se consiguió aumentar una media de $3,09 \pm 2,23^\circ$ con la rodilla extendida ($p = 0,00005$) y $2,24 \pm 2,59^\circ$ con la rodilla flexionada ($p = 0,001$) en una pierna y $2,91 \pm 3,25^\circ$ ($p = 0,002$) y $2,71 \pm 2,81^\circ$ ($p = 0,0005$) con la rodilla extendida y flexionada respectivamente en la otra. Asimismo, el test de Lunge también mostró un aumento articular promedio de $2,76 \pm 2,84$ centímetros ($p = 0,0005$) en la pierna derecha y de $2,67 \pm 3,18$ ($p = 0,003$) centímetros en la pierna izquierda.

Conclusiones

El vendaje neuromuscular muestra evidencia científica en su aplicación en pacientes con retracción de la musculatura posterior. La posición del centro de gravedad varía tras el uso de esta terapia, aunque no de forma significativa, y se puede obtener un aumento de la flexión dorsal de tobillo de hasta 3° de media aproximadamente.

Palabras Clave: vendaje neuromuscular; goniometría articular; musculatura gemelar.

Introducción

El vendaje neuromuscular, también llamado kinesiotape o neurotape, fue ideado por el Dr.

Kenzo Kase con el objetivo de aplicar sus conocimientos de kinesiología en un vendaje con características elásticas (se estira hasta un 60% de su posición inicial) y autoadhesivas. Dichas características, junto con su grosor semejante al de la epidermis, hacen que este vendaje se adapte al cuerpo como una “segunda piel”, lo cual permite que el paciente no sienta su aplicación.

Además, tiene tantas propiedades fisiológicas como formas de aplicación sobre el paciente, siendo las más destacadas (1):

La Técnica Y: se usa para estimular (colocado de origen a inserción) o inhibir (de inserción a origen) la estimulación de un músculo y normalmente se utiliza para rodear el músculo entero.

Técnica I: se puede utilizar en lugar de la técnica Y, siendo recomendada para músculos que han sufrido algún tipo de daño y para reducir el dolor y el edema.

Técnica en X: se aplica para la corrección mecánica del músculo.

Técnica “Fan”: consiste en entrecruzar tiras finas de neurotape en un cuadrado, siendo su principal indicación el drenaje linfático

Técnica “Web”: es una adaptación de la técnica anterior, también conocida como “pulpo”, y que tiene su misma función.

Técnica “Donut”: se utiliza principalmente para edemas localizados por lesión deportiva, debiendo colocar el centro recortado en la zona del edema. Una adaptación de esta técnica es el punto estrella, indicado en dolores localizados.

El Dr. Kase hace referencia a la corrección funcional del neurotape sobre el músculo, pudiendo dicha corrección, ya sea de estimulación o de inhibición, actuar sobre los mecanorreceptores del movimiento y, de esta forma, servir como estimulación propioceptiva en el cuerpo. Gracias a ello, se piensa que puede corregir funcionalmente la posición del cuerpo de forma propioceptiva, siempre y cuando se aplique adecuadamente y en zonas concretas (2).

Actualmente, la terapia con neurotape está muy discutida en la comunidad científica, existiendo numerosos artículos que se posicionan a favor o en contra de los distintos efectos terapéuticos de este vendaje. La realidad es que este tratamiento es comúnmente usado por distintos profesionales de la salud, como fisioterapeutas o podólogos. De esta forma, a efectos prácticos,

está bien demostrado que sirve como coadyuvante del tratamiento principal para reducir el dolor a nivel miofascial y articular (3,4).

El grupo muscular posterior, en los miembros inferiores, presenta una gran importancia en cuanto al mantenimiento del equilibrio del cuerpo, ya que su contracción excéntrica continua durante la bipedestación relajada hace que el cuerpo no caiga hacia anterior y no rompa el estado de equilibrio. De esta forma, el tríceps sural, compuesto por los gastrocnemios y el sóleo, es el músculo extrínseco del pie más potente y su función durante la marcha, más que contraerse durante la fase propulsiva y despegar el pie, es mantener el equilibrio postural dinámico durante la fase de apoyo monopodal. Por ello, tiene gran influencia de forma activa en el equilibrio de la articulación del tobillo y, atendiendo a la teoría de los equilibrios rotacionales de dicha articulación, toda la superficie plantar anterior a su eje de movimiento provoca un momento dorsiflexor, mientras que la superficie posterior a dicho eje dará lugar a un momento plantarflexor. Por tanto, el tríceps sural es la principal fuente de fuerza plantarflexora intrínseca del tobillo (5-7).

El pie es la única parte del cuerpo en contacto con el suelo, lo cual hace que esté expuesto a fuerzas físicas de origen ascendente, como la fuerza de reacción del suelo, y descendentes, como la fuerza peso (masa por la aceleración de la gravedad). Esta última fuerza queda representada espacialmente por el centro de masa corporal, el cual equivale al punto donde se concentra la suma de todas las masas de cada parte del cuerpo, por lo que habrá un centro de masa en cada pie. Además, el punto equidistante entre ambos se corresponderá con la representación plantar del centro de gravedad, el cual se localiza a nivel de la pelvis.

En bipedestación relajada, el centro de masa se encuentra en la cara plantar del pie, anterior al eje de la articulación del tobillo, de tal forma que durante la marcha podrá oscilar hacia anterior y posterior para mantener el equilibrio. Este desplazamiento se realiza en función de las señales aferentes procedentes de los baropresores plantares, órganos tendinosos de Golgi, receptores articulares, oído interno y demás estructuras con la intención de mantener siempre el equilibrio. Además, sumado a la fuerza peso, la fuerza de reacción del suelo se representa también en el pie como el punto donde convergen todas las fuerzas plantares, lo cual se conoce como centro de presión y suele localizarse a nivel anterior al eje del tobillo.

Por tanto, anterior al eje del tobillo habrá dos fuerzas (centro de masa y centro de presión) que provocarán un momento dorsiflexor a nivel de tobillo, aunque dichas fuerzas deben ser contrarrestadas por un vector de fuerza plantarflexor lo suficientemente grande como para mantener el equilibrio y no desplazarse hacia atrás. Este vector de fuerza viene dado por el tríceps sural, el cual permite que, en posición bípeda relajada, la resultante del momento de todas estas fuerzas sea 0°.

En contraposición, en aquellas personas que presentan una contractura o retracción del tríceps sural se estará aplicando una fuerza mayor de lo habitual en su inserción, ya que la retracción provocará un aumento de los momentos plantarflexores de tobillo que será necesario compensar con una anteriorización del centro de masa y, por tanto, tendrá lugar aumento del brazo de palanca con respecto a la articulación del tobillo, pudiéndose aplicar más fuerza en esta articulación.

Siguiendo este razonamiento, si se aplica un neurotape con técnica de relajación muscular en dicha zona, se reduciría la tensión en el tríceps sural y, por tanto, el momento de fuerza plantarflexor, consiguiendo así una posterización del centro de masa (8,9).

Este trabajo tiene, como objetivo principal, evidenciar la eficacia del vendaje neuromuscular en pacientes con retracción de la musculatura posterior y, como objetivos secundarios, analizar la variación del centro de gravedad en este tipo de pacientes mediante una plataforma de presiones y cuantificar las variaciones que se producen en la flexión dorsal del tobillo tras el uso de esta terapia.

Material y Métodos

Se realizó un estudio observacional, transversal, prospectivo y multicéntrico en el que se seleccionó una muestra de 21 sujetos atendidos de forma consecutiva durante el periodo de estudio y a los cuales se les realizó un análisis de la patología mediante goniometría y baropodometría con y sin vendaje neuromuscular.

El programa informático GPower® (versión 3.1) permitió conocer que, para una muestra de 21 pacientes en un estudio de comparación de medias apareadas con un contraste bilateral y unos errores alfa y beta de 0,05, y 0,20 respectivamente, el tamaño del efecto es medio. Además, el análisis de los datos obtenidos se realizó gracias al programa informático IBM SPSS Statistics 25®.

Los criterios de inclusión que se utilizaron en este trabajo son los siguientes: edad superior a 18 años, pacientes con retracción de la musculatura posterior. Los criterios de exclusión usados para llevar a cabo este estudio son: pacientes con alergias conocidas al neurotape, pacientes con heridas y/o trastornos de la piel (quemaduras, psoriasis, eccemas, etc.), presencia de tumores, trombosis y/o edemas.

Resultados

En este trabajo fueron explorados un total de 21 pacientes (8 mujeres y 13 hombres) con una media de edad, talla y peso de 22 ± 4 años, 171 ± 9 centímetros y 75 ± 19 kilogramos respectivamente. De todos ellos, el 66.7% realizaba algún tipo de actividad física, el 57.1% nunca había sido tratado anteriormente con un vendaje neuromuscular en alguna parte de su cuerpo y sólo un 14.3% de los pacientes había sufrido alguna lesión anterior. En cuanto a las mediciones cuantitativas del estudio, éstas vienen recogidas y analizadas en la Tabla 1 y 2.

La flexión dorsal de tobillo mostró diferencias estadísticamente significativas tras la terapia con vendaje neuromuscular, ya que se consiguió aumentar una media de $3.09 \pm 2.23^\circ$ con la rodilla extendida ($p = 0.00005$) y $2.24 \pm 2.59^\circ$ con la rodilla flexionada ($p = 0.001$) en la pierna derecha; de igual modo, se obtuvieron $2.91 \pm 3.25^\circ$ ($p = 0.002$) y $2.71 \pm 2.81^\circ$ ($p = 0.0005$) de media más en la pierna contralateral con la rodilla extendida y flexionada respectivamente. Asimismo, el test de Lunge también mostró una diferencia articular significativa, obteniéndose un aumento promedio de 2.76 ± 2.84 centímetros ($p = 0.0005$) en la pierna derecha y de 2.67 ± 3.18 ($p = 0.003$) centímetros en la pierna izquierda.

Tabla 1. Estadística descriptiva de la muestra.
Tabla 2. Contraste de hipótesis
(Tablas en la siguiente página.)

Por contra, en el desplazamiento posterior del centro de gravedad, con una posteriorización media de $3.29 \pm 15.72^\circ$, no se obtuvieron diferencias estadísticamente significativas ($p = 0.348$).

Discusión

Los resultados de este estudio piloto, como se supuso al principio de este artículo, muestran que el vendaje neuromuscular aplicado en pacientes que presentan una retracción de la musculatura posterior produce una variación del

Tabla 1. Estadística descriptiva de la muestra.

	Media	Desviación estándar	95.0% CL inferior para media	95.0% CL superior para media	Error estándar de la media
Grados FD rodilla extendida pre- tratamiento (PD)	9.43	2.96	8.08	10.78	.65
Grados FD rodilla extendida post-tratamiento (PD)	12.52	3.14	11.09	13.95	.69
Grados FD rodilla extendida pre- tratamiento (PI)	10.10	2.77	8.83	11.36	.61
Grados FD rodilla extendida post-tratamiento (PI)	12.33	2.99	10.97	13.69	.65
Grados FD rodilla flexionada pre-tratamiento (PD)	13.81	4.34	11.83	15.79	.95
Grados FD rodilla flexionada post-tratamiento (PD)	16.71	3.54	15.10	18.32	.77
Grados FD rodilla flexionada pre-tratamiento (PI)	13.95	3.93	12.16	15.74	.86
Grados FD rodilla flexionada post-tratamiento (PI)	16.67	3.61	15.02	18.31	.79
Test de Lunge pre-tratamiento (PD) en centímetros	26.14	5.50	23.64	28.65	1.20
Test de Lunge post-tratamiento (PD) en centímetros	28.90	6.39	26.00	31.81	1.39
Test de Lunge pre-tratamiento (PI) en centímetros	27.33	5.84	24.67	29.99	1.27
Test de Lunge post-tratamiento (PI) en centímetros	30.00	6.57	27.01	32.99	1.43
Desplazamiento posterior COP pre-tratamiento en milímetros	36.03	13.32	29.97	42.09	2.91
Desplazamiento posterior COP post-tratamiento en milímetros	32.73	14.08	26.32	39.14	3.07

Tabla 2. Contraste de hipótesis

	Media	Desv. Desviación	Desv. Error promedio	95% de intervalo de confianza de la diferencia		Sig. (bilateral)
				Inferior	Superior	
Grados FD rodilla extendida (PD)	3.09	2.23	.49	2.08	4.11	.000a
Grados FD rodilla extendida (PI)	2.24	2.59	.56	1.06	3.42	.001 ^a
Grados FD rodilla flexionada (PD)	2.91	3.25	.71	1.42	4.39	.002b
Grados FD rodilla flexionada (PI)	2.71	2.81	.61	1.43	3.99	.000a
Test de Lunge (PD) en centímetros	2.76	2.84	.62	1.47	4.06	.000a
Test de Lunge (PI) en centímetros	2.67	3.18	.69	1.21	4.12	.003b
Desplazamiento COP en milímetros	-3.29	15.72	3.43	-10.45	3.86	.348a

Abreviaturas: flexión dorsal (FD), pie derecho (PD), pie izquierdo (PI) y centro de gravedad (COP). a Prueba T de Student. b Test de Wilcoxon.

centro de gravedad (centro de masa), además de un cambio a nivel de los centros de presiones plantares. No obstante, no se puede confirmar la hipótesis planteada en un primer momento, ya que no existe una tendencia clara de desplazamiento hacia posterior.

Los resultados de este estudio coinciden en gran parte con uno realizado por Andreo P et al (10). Dicha investigación analizó las variaciones del centro de masa en 41 pacientes en los que se aplicaba neurotape, de forma alternativa, en el recto femoral, los gastrocnemios y el tobillo frente a un grupo placebo. Tras colocar el vendaje, el paciente debía colocarse en apoyo monopodal, lo cual permitía observar un mayor equilibrio en aquellos que tenían el vendaje neuromuscular.

Sin embargo, otro estudio similar a los anteriores no coincide en estas conclusiones. Nunes et al (11) realizaron un ensayo clínico aleatorio donde observaron que el vendaje neuromuscular a nivel de los gastrocnemios no muestra diferencias significativas con respecto al placebo a la hora de mejorar el salto vertical, el salto horizontal y el equilibrio en pacientes deportistas.

Un matiz que diferencia este estudio con el que se desarrolla en este artículo es la dirección con las que se pusieron los vendajes, ya que Nunes G et al aplicaron la venda de origen a inserción y en este estudio se aplicó de inserción a origen, aunque es cierto que en ambos casos se utilizó la misma técnica de vendaje. Otro matiz a tener en cuenta es que Nunez G et al usaron sólo una venda en técnica Y, mientras que en el presente estudio se usó la técnica Y+I.

Por otra parte, se ha observado en este estudio que los pacientes conseguían mayores grados de flexión dorsal de tobillo y un aumento del test de Lunge tras aplicar el vendaje neuromuscular. Esta afirmación se refuerza con los resultados obtenidos por Davison et al (12), los cuales realizaron un estudio descriptivo en el que observaron en 27 pacientes el efecto inhibitorio del vendaje neuromuscular aplicándolo con la misma técnica que en nuestro caso.

Mediante electromiografía, se observó que la actividad muscular de los gastrocnemios al realizar salto vertical monopodal descendió significativamente cuando se colocó el vendaje neuromuscular con respecto a los datos obtenidos sin él.

Por contra, Boozari et al (13) realizaron un estudio sobre 50 pacientes el que analizaron el efecto que tiene el neurotape aplicado en los gastrocnemios al realizar saltos de contramovimiento y la rigidez vertical en la fase final de este

salto. También estudiaron cómo evolucionaban según la fatiga muscular, sacando como conclusiones que este vendaje no tiene efecto sobre el comportamiento elástico de los miembros inferiores al realizar este tipo de salto y, de igual modo, añadieron que sobre los gastrocnemios no aportaba una ventaja adicional en cuanto a la mejora de la actividad del salto después de aparecer las condiciones de fatiga muscular. No obstante, hay que tener en cuenta como matiz de este estudio que el neurotape fue aplicado al 35% de tensión con la técnica Y de origen a inserción en flexión dorsal máxima de tobillo.

Son varios los estudios que aportan datos favorables y desfavorables acerca de los efectos del neurotape, incluso muchos tienen una metodología casi idéntica. Sin embargo, existen pequeños matices en cuanto a la técnica de colocación del vendaje, la elasticidad con la que se coloca, la dirección o, incluso, la posición de la articulación en el caso del tobillo, ya que, en algunos casos, se coloca el vendaje con el tobillo a 90° y, en otros, con flexión dorsal máxima.

Quizás sean estos pequeños matices los que se deberían de consensuar para poder encontrar los adecuados efectos del vendaje neuromuscular.

Conclusiones

Como conclusiones de este estudio se han obtenido que el vendaje neuromuscular muestra evidencia científica en su aplicación en pacientes con retracción de la musculatura posterior y que su colocación permite aumentar la flexión dorsal de tobillo una media de 3° aproximadamente. Por el contrario, la posición del centro de gravedad varía tras el uso de esta terapia, aunque no de forma significativa.

Extraído de: EJPOD: European Journal of Podiatry = Revista europea de podología, ISSN-e 2445-1835, Vol. 6, No. 1, 2020, páginas. 12-18

Utilice este enlace para citar:

<http://hdl.handle.net/2183/26857>

Recibido: 24 de septiembre de 2020;

Aceptado: 8 de octubre de 2020.

Conflictos de intereses: Ninguno declarado.

Fuentes de financiación: Ninguna declarada.

References

1. Kase K. What is the kinesio taping method? [Internet]. kinesio. The original from Dr. Kenzo Kase since 1979. 2016. Available from: <https://kinesiotaping.com/about/what-is-the-kinesio-taping-method/>

2. Kase K, Wallis J, KaseTsuyoshi. Introduction to Corrective Techniques. In: Clinical Therapeutic Applications of the Kinesio Taping Method. Tokyo: Ken Ikai Co.; 2003. p. 19–39.

3. Zhang XF, Liu L, Wang B Bin, Liu X, Li P. Evidence for kinesio taping in management of myofascial pain syndrome: a systematic review and meta-analysis. Clin Rehabil. 2019;33(5):865–74.

4. Kul A, Ugur M. Comparison of the Efficacy of Conventional Physical Therapy Modalities and Kinesio Taping Treatments in Shoulder Impingement Syndrome. Eurasian J Med. 2019;51(2):138–43.

5. Busquet L. Las Cadenas Musculares. Tomo IV. Miembros Inferiores. 4a edición. Casals N, editor. Barcelona: Editorial Paidotribo; 2001. 119–121 p.

6. Honeine J-L, Schieppati M, Gagey O, Do M-C. By counteracting gravity, triceps surae sets both kinematics and kinetics of gait. Physiol Rep. 2014;2(2):e00229.

7. Kirby KA. Equilibrio Rotacional en el Pie y la Extremidad Inferior. In: Vergés Salas C, editor. Biomecánica del Pie y la Extremidad Inferior IV: Artículos de Precision Intricast, 2009-2013. 1a edición. Barcelona: Precision Intricast Inc; 2016. p. 9–10.

8. Kirby KA. Equilibrio Rotacional a través de la

Articulación del Tobillo. In: Vergés Salas C, editor. Biomecánica del Pie y la Extremidad Inferior IV: Artículos de Precision Intricast, 2009-2013. 1a edición. Barcelona: Precision Intricast Inc; 2016. p. 11–2.

9. Duysens J, Beerepoot VP, Veltink PH, Weerdesteyn V, Smits-Engelsman BCM. Proprioceptive perturbations of stability during gait. Neurophysiol Clin. 2008;38(6):399–410.

10. Andreo P, Khalaf K, Heale L, Jelinek HF, Donnan L. Effects of Kinesiology Tape on Non-linear Center of Mass Dispersion During the Y Balance Test. Front Physiol. 2018;9(October):1–8.

11. Nunes G, Noronha M de, Cunha H, Ruscherl C, Borges

N. Effect Of Kinesio Taping On Jumping And Balance In Athletes: A Crossover Randomized Controlled Trial. J Strength Cond Res. 2013;27(11):3183–9.

12. Davison EA, Anderson CT, Ponist BH, Werner DM, Jacobs ME, Thompson AJ, et al. Inhibitory Effect of the Kinesio Taping® Method on the Gastrocnemius Muscle. Am J Sport Sci Med. 2016;4(2):33–8.

13. Boozari S, Sanjari MA, Amiri A, Ebrahimi I. Effect of Gastrocnemius Kinesio Taping on Countermovement Jump Performance and Vertical Stiffness following Muscle Fatigue. J Sport Rehabil. 2018;27(4):306–11.

Revista Digital y Gratuita

revistapodologia
_com

>>> **2005** >>> **2024 = 19 años** >>>

Web

www.revistapodologia.com

>>> **1995** >>> **2024 = 29 años online** >>>

Úlceras postquirúrgicas.

Dr. Roberto Hernández Valdovines. Médico general, Médico de familia. Master en podología clínica. Universidad de Colima. Tech Universidad Tecnológica. México.

Resumen

Las heridas de piel o tejido celular subcutáneo sean quirúrgicas o no, representan un alto volumen de patología.

La tasa de infección de las heridas quirúrgicas es elevada. Representa alrededor de un 24 % del total de incidencias que se dan en los hospitales del mundo. (10)

Las heridas agudas complicadas siempre han acompañado la práctica médica.

La dehiscencia es la separación postoperatoria de una herida, y las causas que condicionan la ruptura del cierre de una herida, son: diabetes mellitus, estrés mecánico sobre la herida, y tiene como complicaciones la infección local.

Las lesiones ulcerosas de la piel se producen por mecanismos como trauma local o isquemia tisular.

Las fracturas de tibia son las más frecuentes de los huesos largos y de ellas más de un 24 % son abiertas, (1) La fractura abierta de la tibia (FAT) constituye una causa importante en la búsqueda de asistencia médica de urgencia. Con alta incidencia y complicaciones potenciales que pudieran llegar a la amputación de la extremidad. (1)

Se presenta el caso clínico de un paciente masculino de 50 años de edad, con: APNP: Alcoholismo y tabaquismo positivo, malos hábitos alimenticios.

HPP: DM II de larga evolución, tratado con hipoglucemiantes orales: sulfonilurea, biguanida.

Sufre fractura expuesta de tibia y peroné izquierdos, tratado con fijadores externos, presenta infección en herida, y a pesar de Tx farmacológico, la infección progresa.

Tiene mala evolución por el proceso infeccioso, por la neuropatía, por los cambios tisulares y el trauma de la piel, esto nos lleva a una necrosis de tejidos, evolucionando a una gran ulceración en MPI. Tiene un largo proceso, con curaciones diarias y aplicación de las curaciones avanzadas, hasta su curación total de la herida.

Palabras claves: Infección de heridas, ulceración, Curación avanzada

Introducción

Las fracturas de tibia son las más frecuentes de los huesos largos y de ellas más de un 24 % son abiertas y constituyen una verdadera urgencia médica.(1)

La enfermedad siempre ha acompañado la historia de la humanidad y gran parte de esta historia está representada por el manejo de heridas, ya sean agudas, como las heridas postraumáticas o postquirúrgicas, o crónicas, como las úlceras de los miembros inferiores.(2)

Las heridas en México y en el mundo son un problema de salud pública que afecta directamente la calidad de vida de las personas que las padecen y sus familias, ya que estas heridas pueden conducir períodos prolongados de discapacidad, dolor e incomodidad, además de impedir la realización de actividades básicas.(5)

Es probable que la prevalencia y la incidencia de las heridas sigan aumentando. Esto se debe, en parte al menos, al aumento de la edad media de la población y a los incrementos continuos de la prevalencia de la obesidad, la diabetes y la arteriopatía de las extremidades inferiores.(14)

Las infecciones en el sitio quirúrgico asociadas con los procedimientos ortopédicos aumentan la morbilidad, mortalidad y costo produciendo peores resultados que los casos no infectados.

La infección asociada a dispositivos ortopédicos puede ser clasificada en temprana, mediata y tardía.

Temprana: se presenta dentro de los 3 meses del evento quirúrgico.(9)

Las infecciones que afectan a la piel, anexos, tejido celular subcutáneo, fascias y músculos, engloban un amplio espectro de infecciones que van desde superficiales no complicadas hasta cuadros graves con toxicidad sistémica de muy alta mortalidad.

La puerta de entrada de bacterias en la piel es el: Trauma. Se clasifican según profundidad: en Celulitis y Fascitis.

Las enfermedades crónicas no transmisibles, como la diabetes mellitus, pueden generar com-

plicaciones tales como: pie diabético, úlceras venosas y arteriales, lesiones por presión, por mencionar algunas (5). La Encuesta Nacional de Salud y Nutrición de Medio Camino 2016 exploró el estado de la diabetes en la población mexicana mayor de 20 años de edad.

Se encontró que la prevalencia de diabetes en el país pasó de 9.2% en 2012 a 9.4% en 2016, esto en base a un diagnóstico previo de la enfermedad.

Entre esta población: El incremento de 2.2% respecto a 2012 no fue significativo y se observó únicamente en los mayores de 60 años.(7)

En las heridas agudas el proceso de cicatrización natural dura 7 a 14 días, y a los 21 días la herida está ya totalmente cerrada.

Las heridas crónicas afectan tejidos más profundos: dermis, tejido celular subcutáneo, fascia, músculos y tendones.

Al presentarse infección de la herida, se presenta: edema, hiperemia de bordes de la herida y dolor.

El proceso normal de cicatrización comprende 3 fases principales:

La respuesta inmediata a la lesión es: vasoconstricción, causada por las prostaglandinas y los tromboxanos; las plaquetas se adhieren al colágeno expuesto y se libera el contenido de estas en gránulos, mientras que el factor tisular activa a la cascada de coagulación y a las plaquetas. Esta matriz y el control de la coagulación ayudan a la cicatrización. No obstante, este proceso puede verse alterado en cualquiera de sus etapas, dando lugar a una herida crónica.(4)

En las heridas crónicas, suele haber un componente endógeno principal, ya sea de origen metabólico, como la Diabetes Mellitus, que producen retraso en el tiempo de curación y una ausencia de crecimiento de los tejidos, como; úlceras diabéticas.

Debe de realizarse una valoración de la lesión: buscar su etiología, localización, estadio, dimensiones, tipo de tejido, tunelizaciones, piel perilesional, exudado, dolor.

Entre las herramientas más utilizadas para esta valoración esta la del TIME. Que es un esquema dinámico para la preparación del lecho de la herida.(6)(13)

En 1962, George Winters, en Inglaterra, desarrolló un concepto que revolucionaría el manejo de las heridas: el ambiente húmedo.

El principio básico del cuidado de heridas es mantenerlas en un medio húmedo en forma continua, ya que la cicatrización será mejor, rápida y eficiente, que en un medio seco. Otros factores a

considerar son: el desbridamiento (con el objetivo principal del retiro de tejido necrótico), el manejo de la carga bacteriana y el manejo del dolor.(2) Lo que se logra con la cura en ambiente húmedo y la utilización de distintos apósitos húmedos que mantienen un nivel de humedad adecuado en la herida.(6)(11)(12)(13)

Las características ideales que deben cubrir estos materiales son, que deben mantener un ambiente húmedo fisiológico que favorezca la granulación, crear una barrera que aisle la herida y la proteja de contaminación, mantener un ambiente térmico fisiológico, permitir el intercambio gaseoso, adecuada circulación sanguínea, facilitar la eliminación de exudado y ser capaz de absorberlo, que sea adaptable, flexible, de fácil manipulación y bajo costo, que se encuentre libre de tóxicos, con un adhesivo que no lesione la piel circundante, permitir su retiro y cambio sin provocar dolor o traumatismo, que permita valorar la evolución de la lesión sin retirarlo, que no libere mal olor ni que manche la piel ni la herida.

Presentación del caso clínico

Masculino de 50 años de edad, Profesión: Músico.

APNP: Alcoholismo y tabaquismo positivo. Malos hábitos alimenticios, ingiere bebidas gaseosas. APP: Diabetes mellitus II de larga evolución, tratado con sulfonilurea: glibenclámid y biguanida: Metformina. Con aparente buen control metabólico. Sufre caída de altura aproximada de 50 cm, al caer recibe traumatismo sobre MPI, tercio distal, lo que le ocasiona una fractura de tibia y peroné expuesta. Es atendido en el HRU, donde se le realiza lavado quirúrgico y se procede a la colocación de fijadores externos circulares.

Se realiza curaciones todos los días y a los 10 días de la cirugía, el paciente presenta en la herida quirúrgica: hiperemia peri lesional, se inicia tratamiento con antibióticos: penicilina (dicloxacilina) y a los 14 días, al retiro de los puntos de sutura se presenta dehiscencia de la misma, quedando como secuela una gran herida infectada.

Se sigue curación diaria, y a los 15 días la herida presenta proceso infeccioso hasta llegar a un gran lecho lesional con abundante detritus, material purulento y necrosis de bordes de la herida, se realiza desbridamiento mecánico amplio y retiro de tejido necrótico.

Se inicia Tratamiento a Base de Cefalosporinas de tercera generación (Ceftriaxona) y Fluorquinolonas (Ciprofloxacino). Curaciones dia-

rias y ajuste del control metabólico y se insiste en los buenos hábitos alimenticios.

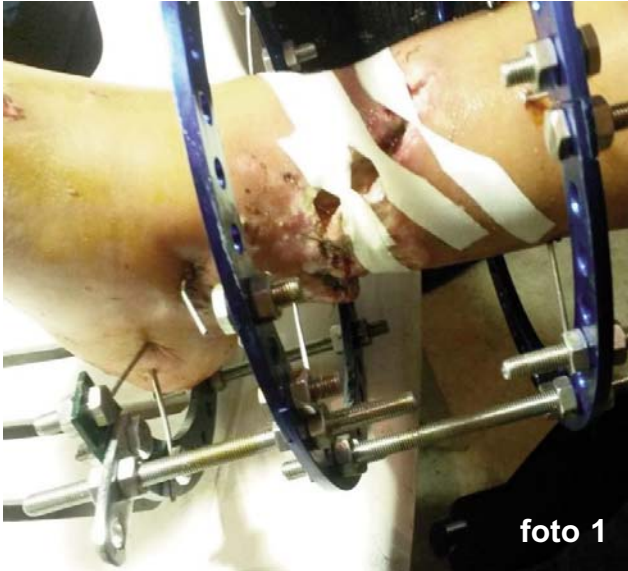

foto 1

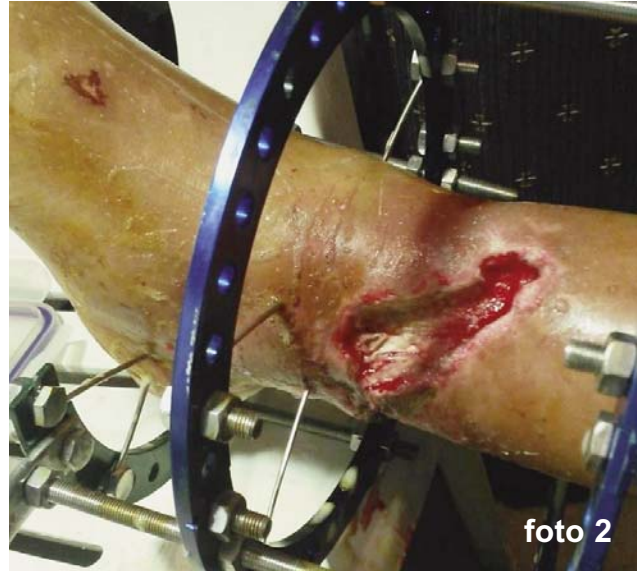

foto 2

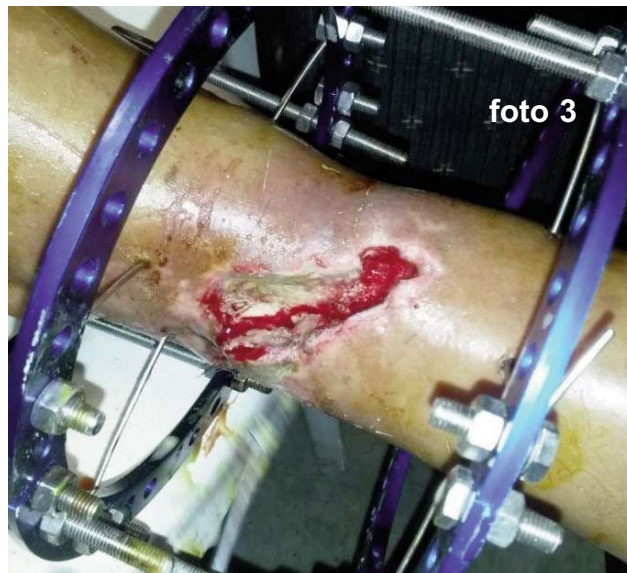

foto 3

Hay una evolución tórpida, la herida se hace más grande, hasta llegar a presentar una gran ulceración, de dimensiones: 8 cm de ancho, 18 cm de longitud, por 2 cm de profundidad. Afectando piel, TCSC, fascias musculares y músculos. Llegando a una ulcera grado II según Warner. (15)

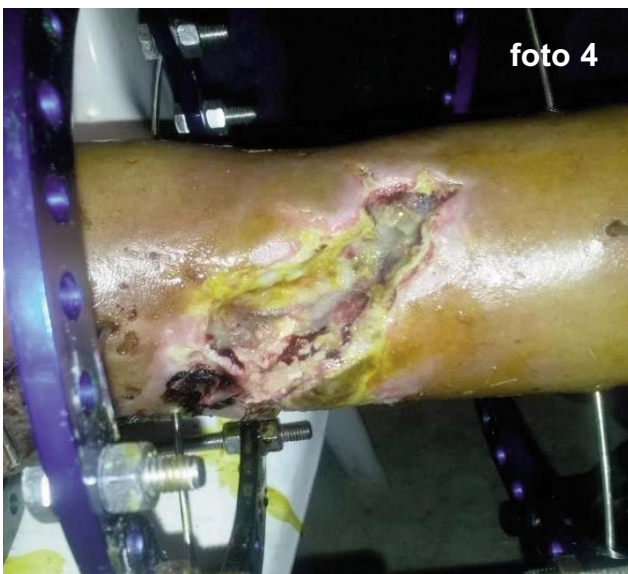

foto 4

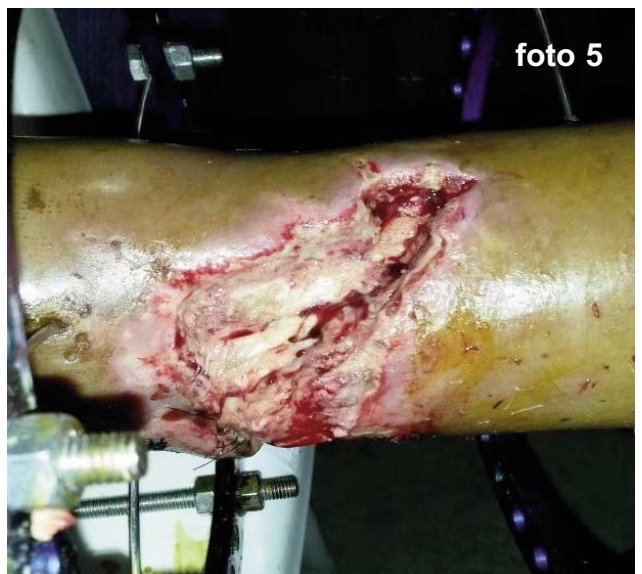

foto 5

A los tres meses de tratamiento y desbridamiento mecánico todos los días, y libre de proceso infeccioso, iniciamos con la curación avanzada con aplicación de apósitos húmedos (hidrocoloides, carboximetilcelulosa, gelatinas y pectina), cada 3 días.

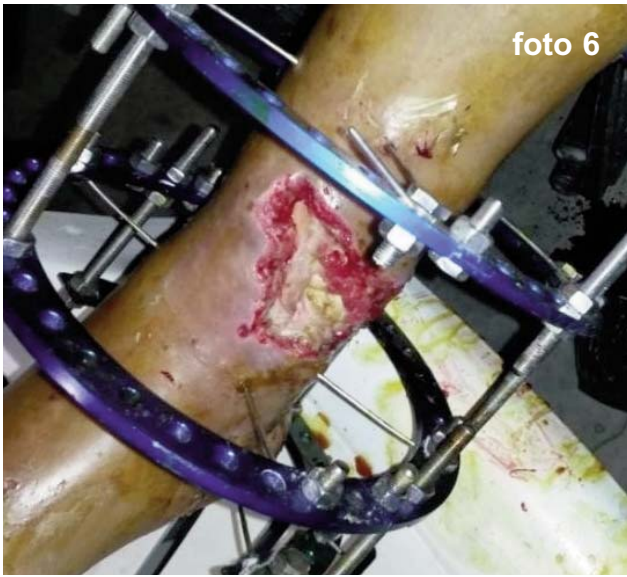

foto 6

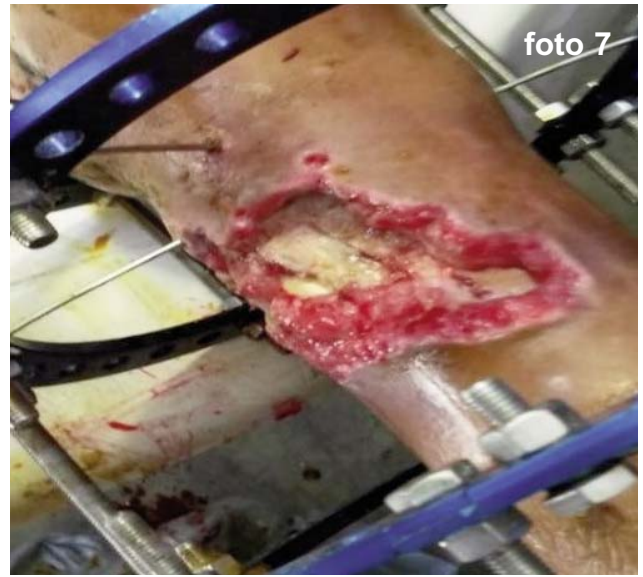

foto 7

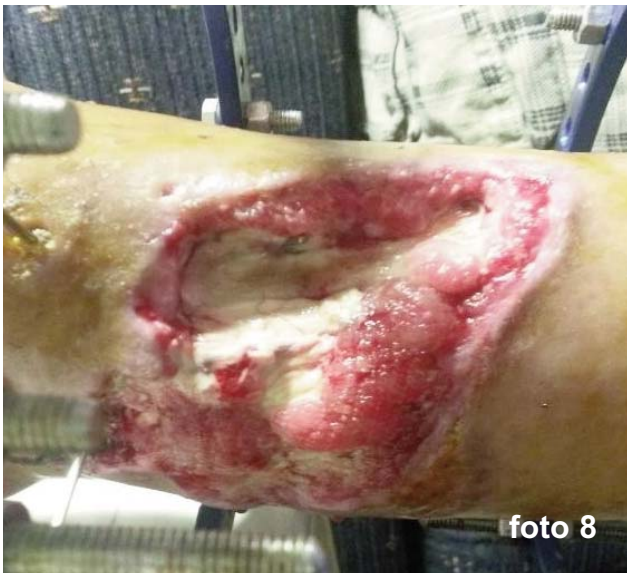

foto 8

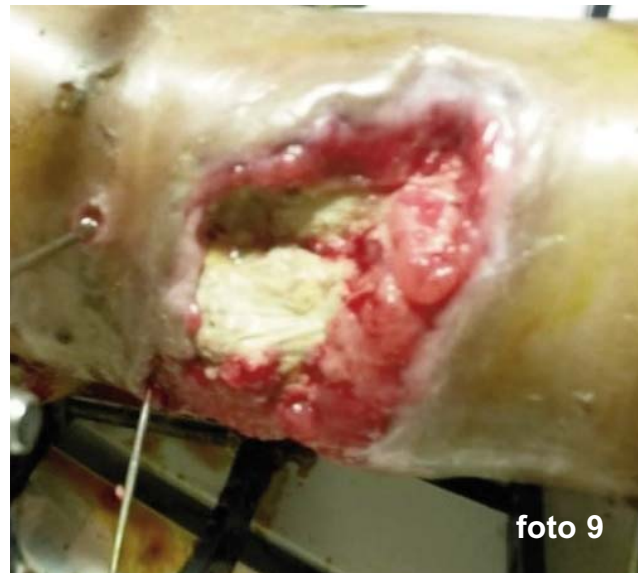

foto 9

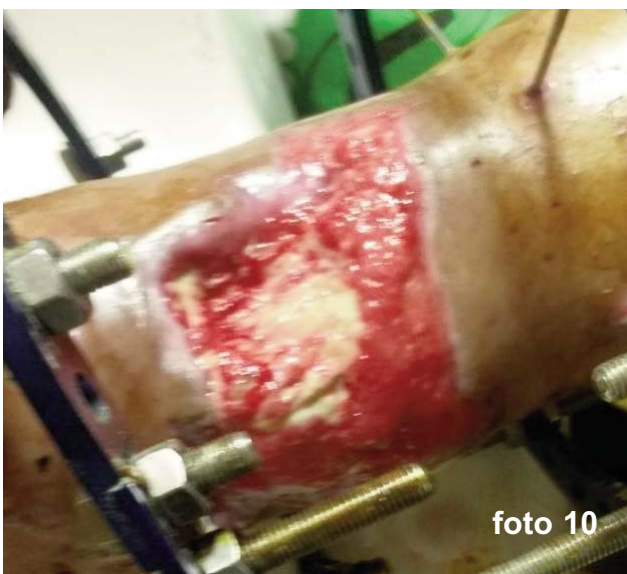


foto 10

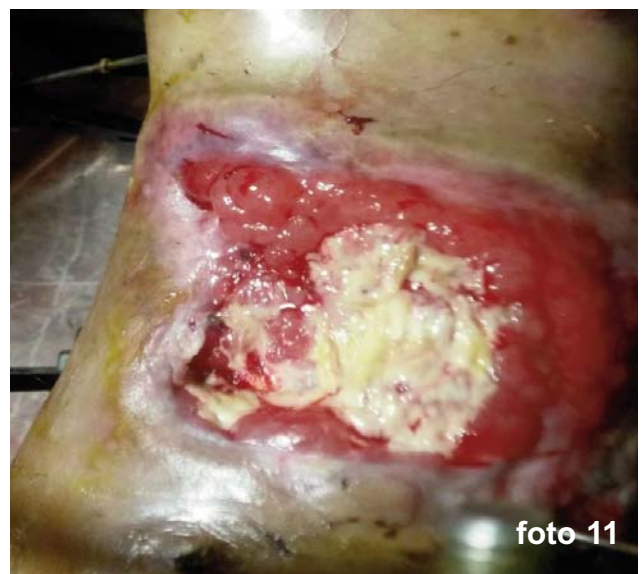

foto 11

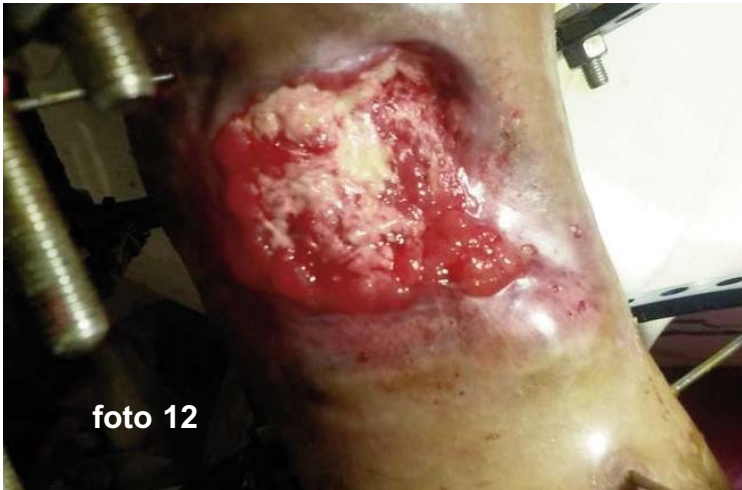

foto 12

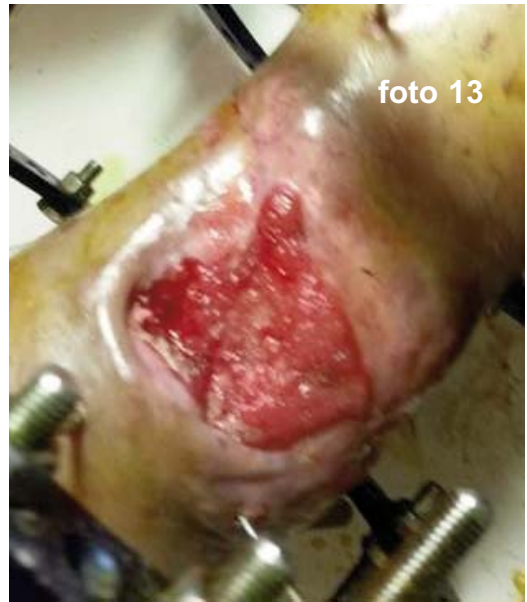

foto 13

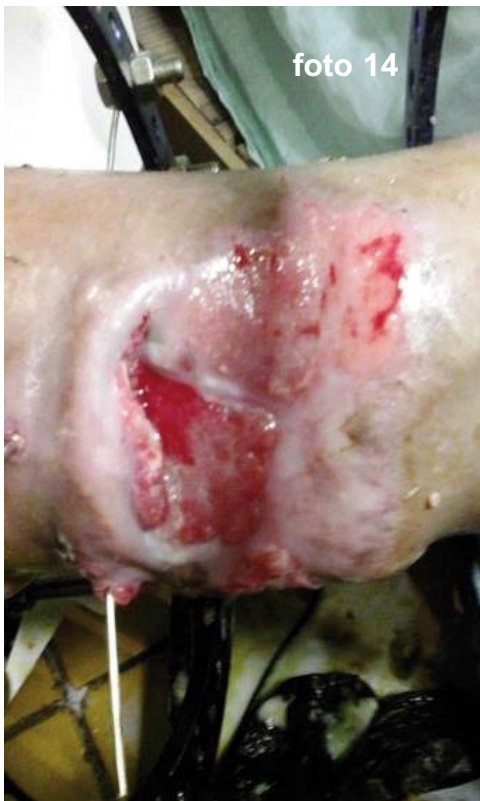

foto 14

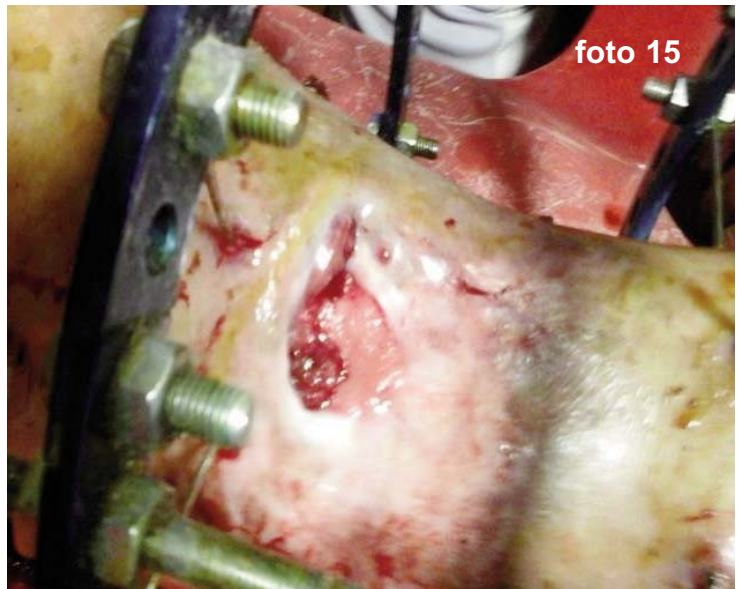


foto 15

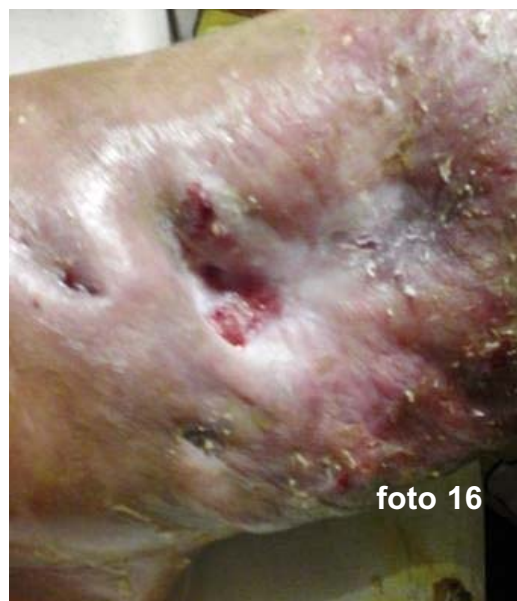

foto 16

Hasta que a los 10 meses hay resolución total de la ulcera.

El paciente en el transcurso de su evolución hace como complicación de la Diabetes Mellitus, una IRC, ya no hubo consolidación de la fractura y el paciente está en espera de que el departamento de TYO decida colocarle material de osteosíntesis para fijar definitivamente la fractura.

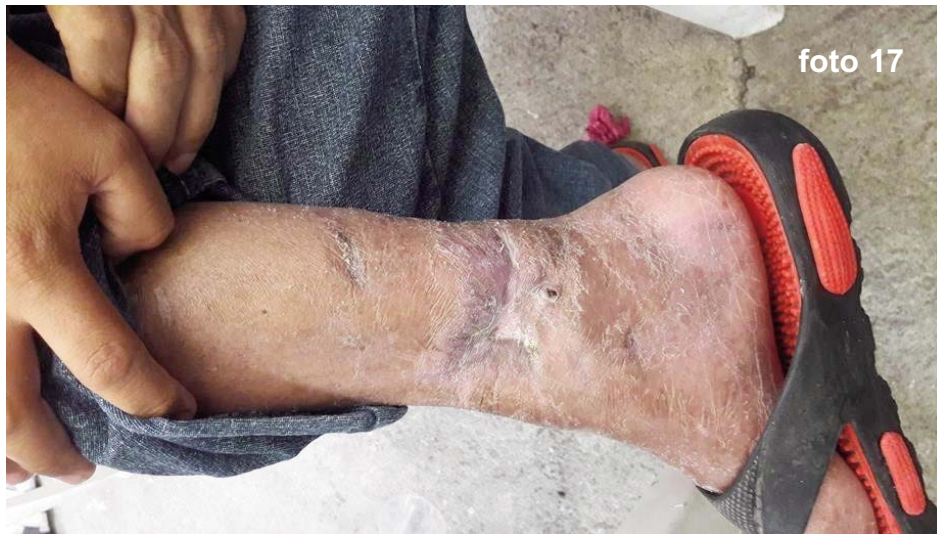

foto 17

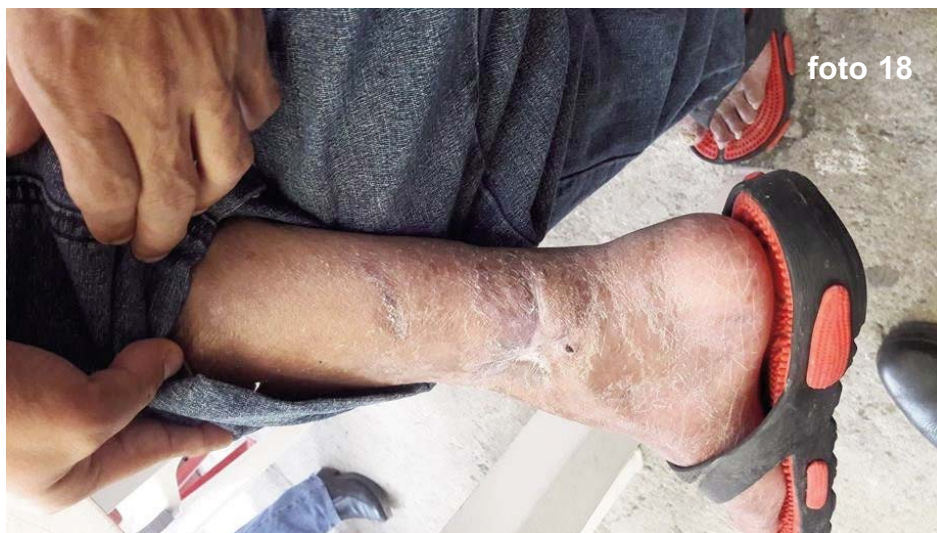

foto 18

Conclusiones

Las Fracturas Abiertas de Tibia son una verdadera urgencia médica y para su manejo requiere: conocimientos básicos de la cinemática del trauma, experiencia y prontitud en la atención médica.(1) La clasificación de la fractura es vital para definir pronóstico y conducta, el uso de antibióticos debe ser inmediato.

El manejo de la herida depende del tipo de lesión y especialmente del grado de contaminación.(1)

El manejo de las heridas complejas ha sido abandonado por los médicos y su cuidado ha quedado en manos de las enfermeras.

Han representado un reto para el médico y desesperanza para el paciente, porque son patologías muy difíciles de curar si no se les da tratamiento adecuado y representan altos costos para los servicios de salud, afectando de manera importante la calidad de vida de los pacientes.(2)(5)

Cerca del 50% de las infecciones de herida quirúrgica se presentan durante la primera semana del postoperatorio y casi el 90% se diagnostica dentro de las dos semanas siguientes a la cirugía, por lo que un porcentaje no despreciable de infecciones de herida quirúrgica se manifiesta cuando el paciente ha dejado el hospital.(3)

Por lo que se debe tener presente, que las heridas en México y en el Mundo son un problema de

Salud Pública, que afecta directamente la funcionalidad y la calidad de vida del paciente y a sus familias, por los períodos prolongados de discapacidad, dolor e incomodidad, además del gran costo sanitario.

Como también debe estar presente que en las heridas agudas tanto postraumáticas, como posquirúrgicas y las derivadas de fracturas expuestas, pueden surgir complicaciones como son: infecciones, que nos pueden llevar a secuelas, como las úlceras crónicas, que se pueden complicar aún más y terminar en amputación.

En el programa Nacional de Salud 2007-2012. Por un México sano: construyendo alianzas para una mejor salud. Se obtuvo la experiencia en clínicas de heridas, que muestra la necesidad de adoptar modelos de organización que den mejor respuesta a las demandas de atención de los usuarios de los servicios de salud.

Es importante destacar que, en la actualidad, la manera indicada de manejar las heridas crónicas es por medio de la curación avanzada, demostrando con la aplicación de este método, el coste-efectividad.(2)(8)(11)(13)

El adelanto en estas nuevas tecnologías ha sido gigantesco, con un gran impacto en la recuperación pronta del paciente, y en el costo institucional, por lo que hoy en día, los tratamientos con curación avanzada con la aplicación de apósitos húmedos, seguirán siendo en el presente y en futuro, los más utilizados y los que mejores resultados nos dan.

Referencia Bibliográficas

1. Fractura abierta de tibia: aspectos básicos. Dr. Alejandro Álvarez López I; Dra. Yenima García Lorenzo II; Dr. C. Mario Gutiérrez Blanco III; Dr. Antonio Puentes Álvarez IV. I Especialista de II Grado en Ortopedia y Traumatología. Profesor Auxiliar. Hospital Universitario, Cuba.

2. Curación Avanzada De Heridas. Cesar Eduardo Jiménez, MD*. * Coordinador, Servicio Integrado de Cirugía Vascul y Endovascular y Clínica de Heridas, Fundación Clínica Shaio y Clínica del Occidente. Bogotá, D.C., Colombia.

3. Manejo De La Herida Quirúrgica. Enf. Card. Rosalba Martiñón Hernández,* Enf. Gral. Claudia Leija Hernández*. * Instituto Nacional de Cardiología "Ignacio Chávez".

4. Manejo de heridas. Wound management. Diana Karina Castellanos-Ramírez*. David González -Villordo. Laura Josefina Gracia-Bravo.

5. Secretaria De Salud. Modelo De Atención. Clínicas De Heridas. Dirección General De Calidad Y Educación En Salud. Dirección General De Planeación y Desarrollo En Salud, 2018.

6. Boletín Farmacoterapéutico De Castilla La Mancha. Vol XIX, N° 1, AÑO 2018. Estrategia Terapéutica De Las Heridas Crónicas: Uso Racional Del Material De Curas. Felices Mas J. G. Subdirector de Enfermería. Ibarra Lorente M.I. Farmacéutica de Atención Primaria.

Gerencia de Atención Integrada de Guadalajara.

7. Instituto Nacional De Salud Pública. Encuesta Nacional De Salud Y Nutrición De Medio Camino 2016. Ensanut 2016.

1. Yenina@finaly.cmw.sil.cu II Especialista de I Grado en medicina General Integral. Profesor Instructor. Hospital Universitario. Manuel Ascunce Domenech. Camagüey, Cuba III Doctor en Ciencias. Especialista de II Grado en Ortopedia y Traumatología. Profesor Auxiliar. Hospital Universitario Manuel Ascunce Domenech. Camagüey, Cuba. IV Especialista de II Grado en Ortopedia y Traumatología. Profesor Consultante. Hospital Universitario.

2. Curación Avanzada De Heridas César Eduardo Jiménez, MD*. * Coordinador, Servicio Integrado de Cirugía Vascul y Endovascular y Clínica de Heridas, Fundación Clínica Shaio y Clínica del Occidente. Bogotá, D.C., Colombia.

3. Manejo De La Herida Quirúrgica. Enf. Card. Rosalba Martiñón Hernández,* Enf. Gral. Claudia Leija Hernández*. * Instituto Nacional de Cardiología "Ignacio Chávez".

4. Manejo de heridas. Wound management. Diana Karina Castellanos-Ramírez * David González Villordo. Laura Josefina Gracia-Bravo.

5. secretaria De Salud. Modelo De Atención. Clínicas De Heridas. Dirección General De Calidad Y Educación En Salud. Dirección General De Planeación Y Desarrollo En Salud, 2018.

6. Boletín Farmacoterapéutico De Castilla La Mancha. Vol XIX, N° 1, AÑO 2018. Estrategia Terapéutica De Las Heridas Crónicas: Uso Racional Del Material De Curas. Felices Mas J. G. Subdirector de Enfermería. Ibarra Lorente M.I. Farmacéutica de Atención Primaria. Gerencia de Atención Integrada de Guadalajara.

7. Instituto Nacional De Salud Pública. Encuesta Nacional De Salud Y Nutrición De

Medio Camino 2016. Ensanut 2016.

8. Serie de Guías Clínicas N° 2 “Manejo y Tratamiento de las Heridas y Úlceras, Toma de Cultivo, Curación y Arrastre Mecánico”. Curación Avanzada De Las Úlceras Del Pie Diabético. Ministerio de Salud, 2000. Revista Chilena de Infectología, volumen N°18.

9. Guía de Práctica Clínica. Diagnóstico y tratamiento de las Infecciones asociadas a Dispositivos ortopédicos. Prótesis y/o material de osteosíntesis. Guía de Referencia Rápida. Catálogo Maestro de GPC: IMSS.

10. Incidencia de infección en heridas quirúrgicas en servicios de cirugía general seleccionados. Rina Ramis Andalia; Héctor Bayarre Veja; Mayelín Barrios Díaz; Daimilé López Tagle; Cleopatra Bobadilla González; Marianela China Delgado.

11. Tratado De Geriátría para residentes. Síndromes geriátricos: Úlceras Por Presión. Claudia Arango Salazar, Olga Fernández Duque, Blanca Torres Moreno.

12. Cura húmeda VS. Cura seca. Centro Multidisciplinares de Úlceras Crónicas con clínicas en Galicia, Madrid y Andalucía. Clínicas de úlceras crónicas (C.M.U.C.) en España.

13. Cura convencional: estrategia TIME. Elena Conde Montero, Dermatologist. 8 de enero, 2015.

14. Consenso internacional. La importancia de un tratamiento eficiente de heridas. Revisión de un grupo de expertos. Directora general: lisa MacGregor. Editora: Kathy Day. Editado por: Wounds International.

15. Pie diabético. Revista Hospital Clínico Universidad de Chile 2016. Valentina Echeverría G. Estudiante de Medicina, Universidad de Chile. Camila Sotomayor L. Médico Residente Departamento de Cirugía, HCUCH. Mackarena Norambuena G. Médico Cirujano, Universidad de Chile Pamela Vidal V. Médico Cirujano, Universidad de Chile. Alejandro Campos G. Unidad Cirugía Vascul Periférica, Departamento de Cirugía, HCUCH.

Revista Digital y Gratuita

revistapodologia
.com

>>> 2005 >>> 2024 = 19 años >>>

Web

www.revistapodologia.com

>>> 1995 >>> 2024 = 29 años online >>>

Tratamientos eficaces en verrugas plantares.

Susana Marifer Herrera Plascencia. Estudiante de la Universidad de Guadalajara en la licenciatura en Podología. Centro Universitario de Ciencias de la Salud - IE383 Redacción de documentos científicos. Dr. González Palacios Aarón - 19/11/2023. México.

Abstract

Warts, caused by the human papillomavirus (HPV), pose significant challenges in terms of pain and impaired walking. This review focuses on identifying effective treatments for plantar warts between 2020 and 2023. Materials and methods. A scoping review was conducted, selecting 7 articles from 1177 results, covering various treatments such as microwave therapy, laser, adapalene, intralesional acyclovir, and more. Results. Show variability in treatment efficacy influenced by factors like age, gender, and health conditions. Microwave therapy exhibits high efficacy (83.3%), surpassing cryotherapy (45%) and salicylic acid (13.6%). 1064 nm laser with cooling achieves an 84% success rate. Intralesional acyclovir outperforms immunotherapy, while topical treatments like salicylic acid vary in efficacy, and bleomycin and dinitrochlorobenzene yield inconsistent results. Discussion. Highlights differences in perceived efficacy among studies, emphasizing the lack of solid evidence and the need for ongoing research to address plantar warts effectively. Despite common treatments, there's a call for more comprehensive, personalized therapeutic measures. The conclusion underscores the diversity of treatments for HPV-caused plantar warts, expressing surprise at the lack of robust scientific support for addressing this persistent and painful condition. Despite differing views, the need for tailored and exhaustive therapeutic approaches is emphasized, raising questions about the effectiveness of existing treatments and emphasizing the importance of continuous research in this field.

Keywords: plantar wart; efficacy; plantar papilloma; virus; hpv

Resumen

Las verrugas plantares, originadas por el virus del papiloma humano (VPH), presentan desafíos significativos en términos de dolor y afectación de la marcha. Este artículo de revisión se centra en identificar tratamientos eficaces para las verrugas plantares (VP) entre el año 2020 y 2023.

Materiales y Métodos

Se llevó a cabo un "scoping review" con 7 artículos seleccionados de 1177 resultados, abar-

cando diversos tratamientos como terapia con microondas, láser, adapaleno, aciclovir intralesional, y más.

Resultados

Revelan variabilidad en la eficacia de tratamientos, influenciada por factores como edad, género y condiciones de salud. La terapia con microondas muestra alta eficacia (83.3%), superando a la crioterapia (45%) y ácido salicílico (13.6%). El láser 1064 nm con enfriamiento alcanza una tasa de éxito del 84%. Aciclovir intralesional supera a la inmunoterapia. Tratamientos tópicos como ácido salicílico tienen variabilidad en eficacia, mientras que bleomicina y dinitroclorobenceno muestran resultados inconsistentes.

Discusión

Destaca diferencias en la percepción de la eficacia entre estudios, con autores divergentes sobre la existencia de tratamientos eficaces. Recalca la falta de evidencia sólida y la necesidad de investigaciones continuas para abordar las verrugas plantares de manera más efectiva. Aunque varios tratamientos se utilizan comúnmente, se destaca la necesidad de medidas terapéuticas más exhaustivas y personalizadas para manejar estas lesiones cutáneas persistentes.

Conclusión

Esta revisión enfatiza la diversidad de tratamientos para verrugas plantares causadas por el VPH. Aunque existen opciones comunes como el ácido salicílico y el nitrógeno líquido, sorprende la falta de respaldo científico sólido para abordar esta afección persistente y dolorosa. A pesar de visiones divergentes, se destaca la necesidad de enfoques terapéuticos más adaptados y exhaustivos; se plantea interrogantes sobre la efectividad de los tratamientos existentes, generando renovado interés y resaltando la importancia de investigaciones continuas en este campo.

Palabras clave: verruga plantar; eficacia; papiloma plantar; virus; vph.

Introducción

Las verrugas plantares (VP), también conocidas como papiloma plantar, son lesiones cutáneas generalmente benignas originadas debido a

una infección vírica que es el papiloma humano (VPH). Los genotipos en este caso de VP son el 1, 2 y 4. Con respecto al mecanismo de transmisión de este virus, es mediante el contacto directo con una superficie contaminada o la piel de otra persona, destacando que, debe haber presencia de fisuras en la planta del pie, para que el virus pueda penetrar a través de la epidermis. (Kwok, C., et al, 2020).

Hay que mencionar que además, estas son muy dolorosas ya que por su localización, que es la planta del pie, la lesión está expuesta a constante fricción y presión, lo cual, ocasiona afectación de manera significativa en la marcha de quienes lo padecen. Son de apariencia múltiple o única y normalmente tiene un aspecto de puntos negruzcos con una hiperqueratosis perdiendo los dermatoglifos, que recubre los mismos vasos trombosados. (De Planell-Mas, E., et al, 2022).

Hasta la fecha, no existe un tratamiento específico para abordar la infección vírica mencionada. Por lo tanto, el enfoque terapéutico se orienta hacia la eliminación del tejido afectado. Esta revisión se basa en evidencia científica y su propósito es identificar los tratamientos más eficaces para las verrugas plantares, abarcando un período comprendido entre el año 2020 y 2023. El objetivo principal de esta revisión de alcance es el de identificar los tratamientos para las VP, dando paso a la siguiente pregunta de investigación: ¿Cuáles son los tratamientos eficaces para VP?

Material y Métodos

Para saber y conocer cuáles son los tratamientos más eficaces en VP se realizó un "scoping review", siguiendo el método propuesto por Mak & Thomas. (2022). Haciendo una consulta en las siguientes bases de datos AccesMedina, Clinical Key, Gale: Human Anatomy, EbscoHost Web, Science Direct, Scopus, Springer Link, Proquest Academic video Online, Gale OneFile Informe académico, Oxford Journal Collection, Sage, Cochrane y Scielo empleando palabras claves como "Tratamientos eficaces en verrugas plantares", "plantar wart treatment". Utilizando operadores booleanos como "AND".

Obteniendo un total de 1177 resultados; los criterios de inclusión fueron artículos de investigación en inglés y en español que abarca del periodo del año de 2020 a 2023; cualquier edad, género sin restricción de país de origen; documentos de investigación de libre acceso, investigación de la efectividad de tratamientos únicamente de VP y estudios de comparación entre

tratamientos; los criterios de exclusión fueron ensayos clínicos, capítulos de libros, casos clínicos, los artículos de acceso de paga; haciendo una selección final de 7 artículos.

Resultados

En la siguiente tabla (tabla 1) se presentan los resultados de la búsqueda realizada en varias bases de datos haciendo una selección final de 7 artículos de un total de 1177.

Tabla 1. Resultados de la búsqueda.
(En la página siguiente)

Se observó una amplia diversidad de tratamientos, cada uno de los cuales puede verse influenciado por diversos factores como el sexo, la edad, origen o las condiciones de salud actuales de los pacientes. Estos factores pueden tener un impacto significativo en los resultados, habiendo variación; lo que implica que ciertos tratamientos puedan ser efectivos para un grupo en específico de personas, mientras que para otros pueden no ser eficaces.

A continuación se hablará de los tratamientos encontrados en este scoping review entre los cuales está la terapia con microondas; láser de 1064nm con enfriamiento; adapalene; aciclovir intralesional; láser de dióxido de carbono y ácido salicílico.

Tabla 2. Tratamiento para VP, autor y año.
(En la página siguiente)

En el estudio sobre las microondas terapéuticas, la tasa de resolución completa fue del 83,3%; este resultado se considera eficaz a comparación de la crioterapia con un 45%, el ácido salicílico con un 13,6% y la inmunoterapia intralesional con un 68,1%. El tamaño de la muestra de pacientes también fue pequeño; sin embargo, la mayoría de los pacientes tenían múltiples lesiones, lo que contribuyó a reducir los errores de tipo II y aumentar la potencia del análisis. Para confirmar la eficacia de la terapia con microondas para el tratamiento de las VP. (Hagon. W., et al, 2023).

La tasa de eficacia en el tratamiento de láser tuvo lugar después de un promedio de 3 a 6 sesiones; hubo también diferente respuesta en cuanto la zona del pie; las del talón se habla de un 100%, los dedos con un 92,3%, el mediopié con un 75% y el antepié con 69,2%. Según este estudio el mayor porcentaje estaba prevalente en el sexo femenino con un 64%. Y finalmente la curación se logró con una tasa de éxito del 84%

Tabla 1. Resultados de la búsqueda

Base de datos	Combinación de palabras clave	Resultado total de búsqueda	Selección final
AccesMedicina	Tratamientos AND eficaces AND verrugas AND plantares	22	0
Clinical Key	Tratamientos AND eficaces AND verrugas AND plantares	473	0
Gale: Human Anatomy	Tratamientos AND eficaces AND verrugas AND plantares	0	0
EbscoHost Web	Tratamientos AND eficaces AND verrugas AND plantares	0	0
Science Direct	Tratamientos AND eficaces AND verrugas AND plantares	14	1
Scopus	Tratamientos AND eficaces AND verrugas AND plantares	227	1
Springer Link	Tratamientos AND eficaces AND verrugas AND plantares	0	1
Proquest Academic video online	Tratamientos AND eficaces AND verrugas AND plantares	22	1
Gale OneFile Informe académico	Tratamientos AND eficaces AND verrugas AND plantares	3	1
Oxford Journal Collection	Tratamientos AND eficaces AND verrugas AND plantares	113	1
Sage	Tratamientos AND eficaces AND verrugas AND plantares	298	0
Cochrane	Tratamientos AND eficaces AND verrugas AND plantares	0	1
Scielo	Tratamientos AND eficaces AND verrugas AND plantares	5	0
		Resultado total de artículos en la búsqueda	Total de artículos seleccionados
		1177	7

Tabla 2. Tratamiento para VP, autor y año.

Tratamiento	Autor
Adapalene	Amar, A. (2020).
Microondas	Hagon, W. (2023).
Aciclovir intralesional	Meghana, R. E. (2023).
Láser 1064 nm	De Planell-Mas, E. (2022).
Láser de dióxido de carbono	K. Kagoyama, T. (2020).

de las VP que fueron tratadas con láser 1064 nm junto con enfriamiento; sin embargo, muy pocos pacientes tuvieron poco apego hacia el tratamiento y a otros se les hizo cambio de este. (De Planell-Mas, E., et al, 2022).

En el siguiente artículo se habla sobre el estudio comparativo de aciclovir intralesional contra inmunoterapia intralesional; se dividió en dos grupos; el primero recibió una inyección intralesional de aciclovir y el resto una inyección intralesional de inmunoterapia, donde en el primer caso hubo un participante que recibió cuatro dosis completas intralesionales de aciclovir durante dos meses que mostraron resolución completa; en comparación con la inyección inmunitaria que tuvo menos efectividad que el antes mencionado; la comparación porcentual entre estos de acuerdo al tiempo de seis semanas, donde la comparación es evidente. (Meghana, R. E., et al, 2023).

En el siguiente estudio, hubo una comparación entre dos grupos (A y B) y 74 pacientes en total; por el contrario del anterior párrafo y autor, hay una prevalencia mayor en hombres que en mujeres; siendo en ambos grupos donde había pacientes con una sola verruga que mostraron eliminación completa de esta a las ocho semanas; donde resulta que en el grupo A hubo un total de 27 pacientes y del grupo B 28 pacientes. Ahora bien, en ambos grupos se cortaron las zonas gruesas de la piel antes de realizar la crioterapia o aplicar el gel de adapaleno vigilando así el efecto en cuatro noches; siendo equivalente la eficacia con la cantidad de participantes que fue de un 74%. (Amar, A., et al, (2020).

Ahora veamos los resultados de la eficacia acerca de los tratamientos tópicos donde manifiesta que el ácido salicílico tiene un efecto terapéutico algo pobre, sin embargo, el dinitroclorobenceno fue con 80 pacientes donde hubo una eficacia de 2.12%; la cinta adhesiva transparente en 193 participantes que tuvo eficacia del 1.43%; en el caso del ácido salicílico combinado con la crioterapia pareció ser más efectiva con tan solo el 1,24%; la bleomicina intralesional por otro lado, no presentó eficacia a comparación de la inyección de solución salina. Cabe destacar que estos tratamientos siguen teniendo inconsistencias. (Kwok, C., 2020).

Ahora bien, en el siguiente estudio, se reclutaron diecisiete pacientes con VP recalcitrantes con 2 años de evolución; y estos fueron tratados con láser co2 con escáner computarizado bajo anestesia local y finalmente, en los casos sin recidiva, el seguimiento duró un año después de irradiar con láser. (K. Kagoyama. T., 2020).

Discusión

Como hemos comprendido, las VP son lesiones benignas causadas por el virus del papiloma humano (VPH) que se contagia a través de superficies contaminadas; siendo una laceración dolorosa para la marcha, teniendo como manifestación una hiperqueratosis con pérdida de dermatoglifos en conjunto de presencia vascular trombada. Esta revisión de alcance basada en el método de Mak & Thomas (2022), se enfoca en los tratamientos eficaces; sin embargo, algunos autores difieren que actualmente no hay tratamiento eficaz en específico (Hekmatjah, J., et al, 2021); y que en otros menciona que sí los hay, que hay la evidencia, no suficiente, pero que llega a funcionar en sus clínicas.

En la crioterapia, por ejemplo, puede aparecer dolor, hematomas, irritación, cicatrización, hipopigmentación e hiperpigmentación y para evitar estos efectos secundarios, se han probado muchas modalidades de tratamiento alternativas; el adapaleno un derivado sintético del ácido naftoico, es uno de ellos, un retinoide; además, se ha descubierto que tiene acción antiinflamatoria, inhibe la proliferación celular y modula la diferenciación celular.

En cuanto a su efectividad Hagon (2023) dice que la terapia con microondas, y difiere en comparación con otras terapias de uso común, como el láser, puede provocar dolor, sangrado, infección secundaria y ulceración; donde los pacientes recibieron un estándar de tres o cuatro sesiones o tratamiento por cuatro semanas de calentamiento controlado que resuelve las VP de larga duración y el autor difiere con tratamientos como el ácido salicílico, la crioterapia y la inmunoterapia lesional que tiene una tasa de éxito baja a comparación de las microondas. También se demostró que la resolución de la lesión se asocia con una edad más joven por lo que congenian el autor mencionado en este párrafo y Kwok. (2020)

Por otra parte, Elena de Planell-Mas (2022) refiere que la terapia con láser (de 1064 nm) combinado con enfriamiento que reduce el dolor con una alta tasa de éxito aproximadamente de 84%; no obstante, el tratamiento más eficaz no provocaba dolor al paciente y fueron de 3 a 6 sesiones y también lo que se tuvo consideración entre la relación en el genotipo del virus causante y la eficacia del tratamiento con láser; mientras que, los estudios histológicos demostraron la coagulación y destrucción de los vasos sanguíneos en la dermis papilar en la región de la verruga después de la irradiación con el láser; habiendo diferencia en las curaciones de las verrugas en diferentes localizaciones.

Por otro lado, el autor Meghana, R. (2023) dio resultado de el efecto del aciclovir intralesional y un derivado proteico purificado intralesional como inmunoterapia; teniendo en cuenta que el aciclovir tuvo una respuesta completa de 15% a diferencia de la terapia con inmunidad de un 0.0%; es decir que la diferencia en proporción de respuesta terapéutica entre las dos modalidades de tratamiento, mostró una divergencia significativa a partir de la semana seis. Al final se reportó un 60% en recuperación completa en personas que tuvieron tratamiento con aciclovir intralesional y un 30% en inmunoterapia intralesional y los que solo se recuperaron parcialmente tuvo un porcentaje entre el 25% y 35%.

El siguiente autor Amar, A. (2020) hace una comparación entre la eficacia del adapaleno y la crioterapia formando dos grupos para aplicarlos a cada uno un tratamiento; efectuó todas las noches bajo oclusión con envoltura de plástico; mientras que en la crioterapia se repitió durante un seguimiento de cuatro noches; una vez observada la mejoría, se realizó un seguimiento para su eliminación sin ningún tratamiento adicional con crioterapia.

A diferencia de Kwok (2020), habla sobre algunos los tratamientos tópicos que existen para VP como el ácido salicílico (AS) contra placebo mostraron que el primero aumentó significativamente la probabilidad de eliminación de las verrugas; otra fue la crioterapia versus placebo para las verrugas en todos los sitios no favoreció ni la intervención ni el control; la crioterapia versus placebo para las verrugas en todos los sitios no favoreció ni la intervención ni el control y no hubo divergencias entre las tasas de curación entre la crioterapia en intervalos de dos, tres y cuatro semanas; en cambio decía que la crioterapia más agresiva parecía ser más efectiva.

Por otro lado, la efectividad de la bleomicina aplicada dentro de las lesiones aún no está clara debido a la falta de consistencia en la evidencia; pues el estudio más informativo, que se ha hecho, no encontró disparidades significativas en las tasas de curación entre la bleomicina y las inyecciones de solución salina. Y el dinitroclorobenceno que fue más del doble de efectivo que el placebo.

El autor Kagoyama (2020) nos habla sobre las verrugas plantares recalcitrantes tratados con láser de CO₂ con un escáner computarizado, se incluyeron diecisiete pacientes con verrugas plantares resistentes a tratamientos previos como la crioterapia, inmunoterapia de contacto y láser de colorante pulsado, luego de la irradiación con el láser de dióxido de carbono, se aplicó

un ungüento de gentamicina diariamente hasta la reepitelización completa. Y por último pero no menos importante uno de los autores Hekmatjah, J. (2021) que a pesar los diversos tratamientos existente ninguno llega a tener una tasa de éxito, menciona que, aunque se han hecho revisiones extensas y recientes, estas siguen sin tener la evidencia científica suficiente o que los estudios más actualizados sobre los tratamientos están mal realizados. Las verrugas plantares siguen siendo un problema en las sociedades y recalcitrantes hasta en un 80% de los casos y no hay un tratamiento en específico siempre es personalizado pero tampoco es seguro que se curen y haya recidiva en la mayoría de los casos.

Conclusión

En esta revisión abarcadora, observamos la diversidad de tratamientos disponibles para las verrugas plantares (VP) causadas por el virus del papiloma humano (VPH). Estas verrugas, a menudo persistentes, dolorosas y en ocasiones estéticamente desafiantes, resaltan la importancia de buscar atención profesional, específicamente de un podólogo, para recibir un tratamiento adaptado a las necesidades individuales. No obstante, varios estudios revisados en este amplio análisis señalan la escasa evidencia científica disponible.

La necesidad de actualización constante en términos de tratamientos eficaces es evidente, considerando la discrepancia en las conclusiones de los artículos revisados. Aunque el ácido salicílico tópico y el nitrógeno líquido son tratamientos comunes en la práctica diaria, resulta sorprendente descubrir la falta de respaldo científico sustancial para esta enfermedad viral altamente contagiosa y propensa a recurrencias. A pesar de la cantidad de estudios realizados, ninguno se presenta como cien por ciento confiable ni efectivo.

Esta revisión, a pesar de encontrar perspectivas divergentes, ha suscitado un renovado interés en el tema, generando interrogantes adicionales sobre la efectividad y existencia de tratamientos eficaces. Aunque algunos artículos sostienen la inexistencia de un tratamiento efectivo, es esencial mantener un enfoque investigativo continuo para establecer medidas terapéuticas exhaustivas que permitan un tratamiento personalizado en el manejo de las verrugas plantares.

Referencias

Amar, A., Nida, S., & Malik, S. (2020). EFFICACY OF TOPICAL ADAPALENE IN TREATMENT

OF PLANTAR WARTS. Pakistan Armed Forces Medical Journal, (1), 240. Retrieved from <http://wdg.biblio.udg.mx:2048/login?url=https://www.proquest.com/scholarly-journals/efficacy-topical-adapalene-treatment-plantar/docview/2381568582/se-2>

De Planell-Mas, E., Martinez-Garriga, B., Viñas, M., & Zalacaín-Vicuña, A. J. (2022). Efficacy of the treatment of plantar warts using 1064 Nm laser and cooling. International Journal of Environmental Research and Public Health, 19(2), 801. <https://doi.org/10.3390/ijerph19020801>

Hagon, W., Hagon, J., Noble, G. A., Brenton-Rule, A., Stewart, S., & Bristow, I. (2023). Microwave therapy for the treatment of plantar warts. Journal of Foot and Ankle Research, 16(1). <https://doi.org/10.1186/s13047-023-00638-8>

Hekmatjah, J., Farshchian, M., Grant-Kels, J. M., & Mehregan, D. (2021). The status of treat-

ment for plantar warts in 2021: No definitive advancements in decades for a common dermatology disease. Clinics in Dermatology, 39(4), 688-694. <https://doi.org/10.1016/j.clindermatol.2021.05.024>

K. Kagoyama, T. Makino, T. Shimizu, Tratamiento exitoso de las verrugas plantares recalcitrantes mediante láser de dióxido de carbono con un escáner computarizado, British Journal of Dermatology, volumen 182, número 3, 1 de marzo de 2020, páginas 809-811, <https://doi.org/10.1111/bjd.18553>

Kwok, C. S., Gibbs, S., Bennett, C., Holland, R., & Abbott, R. (2020). Topical treatments for cutaneous warts. The Cochrane library, 2020(12). <https://doi.org/10.1002/14651858.cd001781.pub3>

Meghana, R. E., Rajashekar, T. S., & Suresh, K. K. (2023). A comparative study of intralesional acyclovir vs immunotherapy for treatment of viral warts. Cureus, 15(5) [doi:https://doi.org/10.7759/cureus.38781](https://doi.org/10.7759/cureus.38781)

Revista Digital y Gratuita

revistapodologia
.com

>>> 2005 >>> 2024 = 19 años >>>

Web

www.revistapodologia.com

>>> 1995 >>> 2024 = 29 años online >>>

Onicomycosis y su tratamiento en pacientes diabéticos: a scoping review.

Karina Lizbeth Hernández García. Estudiante de la licenciatura en Podología del Centro Universitario de Ciencias de la Salud de la Universidad de Guadalajara, México.

Resumen

Objetivos

El objetivo de llevar a cabo esta investigación es identificar y determinar cuál es el tratamiento más eficaz para la onicomycosis en pacientes con diabetes mellitus (DM). La razón principal detrás de esta investigación radica en la mayor susceptibilidad de los pacientes con DM a desarrollar infecciones fúngicas en las uñas, lo que puede conducir a complicaciones graves como úlceras en los pies y la necesidad de amputación. Al identificar el tratamiento más adecuado, se busca mejorar la calidad de vida de estos pacientes, minimizar las complicaciones y contribuir a un mejor manejo de su salud.

Alcance del estudio

Se abrió una revisión exhaustiva de la literatura científica existente relacionada con el tratamiento de la onicomycosis en pacientes con DM. La investigación incluyó la recopilación, análisis y síntesis de datos provenientes de estudios y artículos científicos que investigan diversas estrategias de tratamiento para esta infección fúngica en pacientes con DM.

Procedimientos básicos

Revisión de la literatura: Se realizó una revisión exhaustiva de la literatura científica utilizando una serie de datos, para identificar estudios relevantes relacionados con el tratamiento de la onicomycosis en pacientes con DM.

Selección de estudios: Se aplicaron criterios de inclusión y exclusión para identificar los estudios relevantes que cumplieron con los objetivos del estudio, que fueron, a) artículos de los últimos 12 años; b) artículos de open access, artículos originales de investigación, artículos de revista y artículos de revisión; c) lenguaje de publicación: Inglés.

Extracción y síntesis de datos: Se recopilaron datos de los estudios seleccionados, lo que implicó la extracción de información relevante sobre

las estrategias de tratamiento, los resultados y la seguridad. Estos datos se sintetizaron y analizaron para obtener una visión general de las investigaciones existentes.

Evaluación de eficacia y seguridad: Esto incluyó el análisis de tasas de curación, remisión de infecciones y eventos adversos.

Realización de discusión: Se elaboró la discusión basada en la revisión de la literatura y la síntesis de datos, así como opciones para llegar a otras estrategias de tratamientos.

Métodos analíticos: Se utilizaron análisis de datos estadísticos, metaanálisis y por último análisis de síntesis de resultados.

Observaciones: Es importante destacar que a pesar de que los pacientes con DM son altamente susceptibles a desarrollar onicomycosis, a menudo se les excluye de las investigaciones clínicas sobre esta infección. Esta omisión plantea un problema importante, ya que estos pacientes representan un grupo de alto riesgo que podría beneficiarse de un enfoque terapéutico específico; sin embargo, en este estudio se observa una tendencia positiva, ya que los artículos revisados no son tan antiguos lo que sugiere un creciente interés en abordar la infección en estos pacientes y en investigar tratamientos efectivos para ellos.

Conclusiones

En conclusión, la onicomycosis en pacientes con DM es una preocupación significativa debido a la alta prevalencia y a las complicaciones que puede desencadenar. La revisión de la literatura ha destacado la necesidad de encontrar tratamientos efectivos y seguros para abordar esta infección en pacientes con DM, que a menudo presentan un mayor riesgo de infección y dificultades en el manejo de su salud ungueal. Por lo tanto, con esta revisión se llegó a la conclusión que actualmente el mejor tratamiento que combina tanto eficacia como seguridad fue el extracto con *Ageratina pichinchensis*, ya que, fue el tratamiento que logró tasas de curación más altas que los demás tratamientos revisados.

La investigación adicional es esencial para lograr el objetivo de mejorar la calidad de vida en pacientes con DM que padecen de esta infección y proporcionar pautas claras para el tratamiento de esta infección en esta población particular.

Palabras clave: “Onicomycosis” “Diabetes Mellitus” “Tratamiento” “Eficacia” “Complicaciones” “Antifúngicos” “Resistencia”

Materiales y Métodos

Este estudio se desarrolló conforme a la metodología propuesta por Mak & Thomas (2022) para “scoping review”. Es decir, se formuló una pregunta de investigación para guiar la revisión de la literatura, a saber ¿Cuál es el tratamiento más efectivo para la onicomycosis podal en pacientes diabéticos? Se identificaron las palabras clave y se inició una búsqueda de información relevante utilizando las siguientes bases de datos: Clinical Key, Scopus, Wiley Online library, Springer link, Oxford Journals Collection. Los criterios de inclusión para la selección final fueron: a) artículos de los últimos 12 años; b) artículos de open access, artículos originales de investigación, artículos de revista y artículos de revisión; c) lenguaje de publicación: Inglés. Los criterios de exclusión fueron: a) publicaciones a las que no se tenía acceso institucional a través de la Biblioteca Digital de la Universidad de Guadalajara.

Resultados

Tratamientos con láser

Nijenhuis, et al. (2011) & Jong, et al. (2020) en este estudio se realizó una evaluación en un grupo de 63 pacientes con DM y onicomycosis, y los autores concluyeron que el agente más frecuentemente identificado era *Trichophyton rubrum* y *Trichophyton mentagrophytes*. El tratamiento de láser de 1064 nm con granate de itrio y aluminio dopado con neodimio arrojó resultados un año después de su inicio. Además, se llevó a cabo una comparación con otro agente antifúngico tópico con el propósito de establecer una evaluación comparativa entre ambos tratamientos.

Los resultados indicaron que el tratamiento es seguro para los pacientes con diabetes, ya que no se presentaron eventos adversos significativos, esto es especialmente relevante, ya que en la mayoría de los casos la presencia de eventos adversos es un gran conflicto, preocupación y de cierta manera un temor de tratar con pacientes diabéticos; sin embargo, se constató que no se logró el nivel de eficacia necesaria para determi-

nar que este tratamiento sea el más efectivo, dado que solo se obtuvo un efecto del 30% en todos los grupos evaluados, es posible que una terapia más intensiva pueda ofrecer una mayor efectividad; sin embargo, hasta el momento no existen estudios que respaldan esta opinión. Además, no se identificó ningún efecto que reduzca el riesgo de desarrollar úlceras en los pies, a la vista de estos hallazgos, se sugiere que se requieren investigaciones adicionales para llegar a una conclusión más definitiva o mantener una postura similar en futuros análisis.

Tratamientos orales

Eba, et al. (2016) los autores señalan que los antifúngicos que han demostrado seguridad y eficacia para este tipo de infecciones son el flucanazol, itraconazol y terbinafina por vía oral. Se estimó que cumplieron con una tasa del 70% de eficacia, por lo cual estos tres antifúngicos se han considerado por mucho tiempo como el estándar de oro, ya que cumplen con la eficacia requerida. Este estudio se llevó a cabo con 152 pacientes que cumplieron con los criterios de DM y onicomycosis podal que la más frecuente fue la onicomycosis subungueal distal con un porcentaje del 66,2%.

Además de los antifúngicos mencionados, se comprobó que la anfotericina B tiene una eficacia del 67% ante estas infecciones; el miconazol tiene un 66% de sensibilidad a los agentes infecciosos y por último, el ketoconazol obtuvo un 14% de sensibilidad, por lo tanto, según los autores son los antifúngicos que han demostrado tasas de curación aceptables además de que se obtuvo prevención en la recurrencia de la infección que es un factor muy importante, ya que es muy común que en pacientes con diabetes vuelvan a existir recidivas de la infección por los motivos de que padecen de inmunidad debilitada, por otro lado, se pudo verificar que los agentes infecciosos previamente mencionados son altamente resistentes al itraconazol y la griseofulvina, lo que resalta la importancia de considerar otras alternativas terapéuticas en estos casos.

Matricciani, et al. (2019) en esta revisión sistemática se identificaron un total de 14 estudios que analizaron la eficacia y la seguridad de diversas intervenciones de tratamiento para la onicomycosis en pacientes con DM se comprobó que la terbinafina por vía oral es tan efectiva como la terbinafina por vía tópica y que además el itraconazol también es eficaz para la onicomycosis en pacientes con DM; sin embargo, aún existe un debate de cuál de estos tratamientos es el más eficaz ya que los dos cumplieron con la curación

micológica que fue de 7,7% y 52,9% de curación completa después de 48 semanas de tratamiento. Por otro lado se sugiere que en caso de que exista una contraindicación para el uso de itraconazol por cuestiones médicas, la terbinafina se considera como una alternativa efectiva y con menos contraindicaciones. No obstante, se destaca la necesidad de llevar a cabo investigaciones adicionales que permitan comparar otras opciones de tratamiento y determinar cuál logra el mayor porcentaje de eficacia en el tratamiento de la onicomiosis en pacientes con DM.

Tratamientos tópicos

Romero, et al. (2020) en este estudio, se incluyeron un total de 71 pacientes y se llevaron a cabo dos grupos de tratamiento, el grupo al que se le administró el extracto se denominó "grupo experimental" y estaba compuesto por 35 pacientes; por otro lado, el otro grupo al que se le administró ciclopirox al 8% se denominó "grupo control" y estaba formado por 36 pacientes.

Los resultados obtenidos revelaron que en el grupo control se logró una eficacia del 77,2%; por otro lado, en grupo experimental se logró una eficacia del 78,5%. Por lo tanto, los autores concluyen que este extracto estandarizado resulta efectivo en el tratamiento de la onicomiosis en pacientes con diabetes. Esto se pudo comprobar al compararlo con el otro antifúngico tópico, ya que el extracto contribuyó a la disminución del número de uñas afectadas y a la reducción de la gravedad de la infección. El extracto de *A. pichinchensis* ha demostrado una actividad antifúngica particularmente sólida contra *Trichophyton mentagrophytes*, *Trichophyton rubrum*, *Aspergillus niger* y *Cándida Albicans*. Este estudio se ha realizado durante la última década y a lo largo de este periodo ha demostrado la eficacia requerida, además de mostrar una buena tolerabilidad y seguridad terapéutica.

Se logró alcanzar este nivel de eficacia en un periodo de 6 meses, y al cabo de un año de tratamiento, se obtuvo una remisión total de la onicomiosis. Estos resultados indican que este tratamiento posee una eficacia sobresaliente, superando incluso los resultados obtenidos cuando los pacientes administraban otros antifúngicos, incluso si eran administrados por vía oral.

Shofler, et al. (2020) en este estudio se llevó a cabo la evaluación de 40 pacientes que cumplieran con los criterios de diagnóstico tanto para onicomiosis como para DM, además de que el cultivo fuera positivo para *Trichophyton rubrum* o *Trichophyton mentagrophytes* y que la afectación fuera de al menos el 20%.

Estos pacientes también estaban utilizando

insulina inyectable y tomando hipoglucemiantes orales. El tratamiento consistió en la administración de eficonazol al 10% en todas las uñas afectadas durante un periodo de 50 semanas. De acuerdo con los resultados de su estudio, se observó que el 58,33% de los pacientes alcanzaron la curación micológica. Entre los pacientes con una afectación menor del 50%, se logró una tasa de curación del 17,65%. Además, se obtuvieron tasas de curación completa en el 11,11% de los pacientes, con un 17,8% y un 15,2% donde la infección fue completamente erradicada.

En consecuencia, se ha llegado a la conclusión de que el tratamiento con eficonazol al 10% es eficaz y seguro en pacientes con DM que no estaban limitados por el control glucémico ni por la gravedad de la afectación ungueal que presentaban. Esto sugiere que este enfoque terapéutico puede ser una opción valiosa para el tratamiento de la onicomiosis en pacientes con DM.

Discusión

Indudablemente, queda patente que la onicomiosis en pacientes con DM es un tema de gran relevancia en el ámbito de la salud debido a las implicaciones clínicas que esta afección conlleva. En primer lugar, es importante resaltar que la onicomiosis es una infección fúngica de las uñas que afecta tanto a la uña como a los tejidos circundantes. Esta afección no solo tiene implicaciones estéticas, sino que también puede dar lugar a una serie de complicaciones, especialmente en pacientes con diabetes.

Uno de los hallazgos recurrentes en la literatura científica es que los pacientes con diabetes tienen una mayor predisposición a padecer onicomiosis en comparación con la población en general. Esto se debe a varios factores, como la hiperglucemia crónica, que puede debilitar el sistema inmunológico, y las alteraciones de la circulación sanguínea, que reducen la capacidad del cuerpo para combatir las infecciones. Además, como ya se mencionó anteriormente, la onicomiosis en pacientes con diabetes es un factor de riesgo independiente para el desarrollo de úlceras en los pies. Por lo tanto, la detección temprana y el tratamiento adecuado de la onicomiosis son cruciales para prevenir estas complicaciones en pacientes con diabetes.

Otro aspecto importante que se ha abordado en la literatura es la necesidad de identificar el agente causante de la onicomiosis, ya que esto puede guiar el enfoque terapéutico. Los estudios han encontrado que *Trichophyton rubrum* es uno

de los agentes más comunes en estas infecciones, seguido por *Trichophyton mentagrophytes*. Esta información es esencial para seleccionar el tratamiento adecuado, ya que algunos agentes pueden ser más resistentes a ciertos antifúngicos.

En cuanto a las opciones de tratamiento, se han evaluado varias estrategias, que incluyen tratamientos con láser, tratamientos orales y tratamientos tópicos. Cada uno de estos enfoques tienen ventajas y desventajas, y la elección del tratamiento depende de la gravedad de la infección, la salud general del paciente y otros factores clínicos. Deseo subrayar, que aunque está comprobado que los tratamientos orales ofrecen resultados más rápidos, es imperativo ejercer un elevado nivel de precaución y garantizar la supervisión constante de un equipo multidisciplinario en el proceso. En este contexto, es aconsejable considerar inicialmente tratamientos tópicos y evaluar la evolución del paciente antes de optar por alternativas orales.

A pesar de que durante un largo periodo se consideró que los estándares de oro eran la mejor opción para el tratamiento de la onicomiosis independientemente de la condición de los pacientes, esta revisión bibliográfica ha permitido considerar un enfoque alternativo que es el uso del extracto de *Ageratina pichinchensis* ya que se obtuvo que es una excelente alternativa para la onicomiosis en pacientes con DM son muy prometedores. La eficacia alcanzada, con un 78,5% de efectividad en un período de 6 meses y una tasa de eliminación del 100% al año de tratamiento, es impresionante y sugiere que este enfoque terapéutico podría ser la opción preferida para tratar la onicomiosis en pacientes con DM que presentan esta infección. La ausencia de efectos adversos significativos es un punto crítico, especialmente en pacientes con diabetes, que ya enfrentan una serie de desafíos médicos. La seguridad y tolerabilidad del extracto son características destacables y hacen que esta terapia sea aún más atractiva.

La elección de este tratamiento, en comparación con otros enfoques terapéuticos, se basa en los resultados de los objetivos de eficacia y seguridad. La capacidad de eliminar la infección en su totalidad es un logro importante y brinda esperanza a los pacientes que padecen esta afección; sin embargo, es importante recordar que la toma de decisiones en el tratamiento de la onicomiosis en pacientes con diabetes debe ser individualizada y basada en la evaluación clínica completa de cada paciente. Además, es necesario considerar la gravedad de la infección, las condiciones médicas subyacentes, las posibles

interacciones con otros medicamentos y las preferencias del paciente. Además, es importante destacar que el eficonazol al 10% se presenta como una alternativa viable, ya que ha demostrado resultados altamente positivos y satisfactorios.

En combinación con un cultivo micológico, se puede determinar cuál de estas alternativas se adapta de manera óptima a las necesidades del paciente. En resumen, la onicomiosis en pacientes con diabetes es una afección seria que requiere una atención especializada y un enfoque multidisciplinario. La prevención, detección temprana y tratamiento efectivo son fundamentales para prevenir complicaciones graves, como úlceras en los pies y amputaciones. La investigación continúa en este campo es esencial para mejorar las estrategias de manejo y brindar una atención de calidad a esta población de pacientes en riesgo.

Para concluir, el acceso a una mayor cantidad de investigaciones puede proporcionar una visión más completa y precisa de las opciones de tratamiento disponibles, así como de los resultados y la eficacia de cada una. Esto sería de gran beneficio para los profesionales de la salud que trabajan en el campo de la diabetes y la micología clínica, ya que podrían contar con una base de evidencia más sólida para tomar decisiones informadas sobre el tratamiento de la onicomiosis en pacientes con diabetes. La expansión de la búsqueda de investigaciones en futuros scoping reviews es una sugerencia importante para mejorar la comprensión y el manejo de esta infección en pacientes con diabetes. Esto ayudaría a garantizar que los pacientes reciban la atención más efectiva y segura posible y que los profesionales de la salud tengan una amplia gama de opciones terapéuticas a su disposición.

Referencias

- 1) Mak, S & Thomas, A. (2022). Steps for Conducting a Scoping Review [Pasos para realizar una revisión de alcance]. *Grad Med Educ*, 14 (5), 565-567. <https://doi.org/10.4300/JGME-D-22-00621.1>
- 2) Nijenhuis, L., Kleefstra, N., Dijk, P., Wolfhagen, M., Groenier, K., Bilo, H., & Landman, G. (2011). Laser therapy for onychomycosis in patients with diabetes at risk for foot ulcers: a randomized, quadruple-blind, sham-controlled trial (LÁSER 1) [Terapia con láser para la onicomiosis en pacientes con diabetes con riesgo de sufrir úlceras en los pies: un ensayo aleatorizado, cuadruple ciego y controlado de forma simulada (LÁSER 1)]. *Journal of the European Academy of Dermatology and Venereology*, 33 (11), 2143-

2150.

<https://www.scopus.com.wdg.biblio.udg.mx:8443/record/display.uri?origin=recordpage&zone=relatedDocuments&eid=2-s-2-0-85068639264&noHighlight=false&sort=plf-f&src=s&sid=0c2411935fa16a944a052b0c7738cbd4&sot=b&sdt=b&sl=78&s=TITLE-ABS-KEY%28most+effective+treatment+for+onychomycosis+in+diabetic+patients%29&relpos=0>

3) Jong, S., Dong, H., Hyun, K., Hyo, K., Hye, A., Ki, J., Mu, L., & Min, S. (2020). Safety and clinical outcomes of the 1064-nm neodymium-doped yttrium aluminum garnet laser combined with topical antifungal agents for onychomycosis in patients with diabetes mellitus [Seguridad y resultados clínicos del láser de granate de itrio y aluminio dopado con neodimio de 1064 nm combinado con agentes antimicóticos tópicos para la onicomicosis en pacientes con diabetes mellitus]. *Journal of the American Academy of Dermatology*, 83 (6), 138-138. <https://www.clinicalkey-es.wdg.biblio.udg.mx:8443/#!/content/playContent/1-s2.0-S0190962220317412?returnurl=https:%2F%2Finkinghub.elsevier.com%2Fretrieve%2Fpii%2FS0190962220317412%3Fshowall%3Dtrue&referrer=>

4) Eba, M., Longdoh, A., Njikam, R., Tebit, E., Nsoh, A., & Takop, G. (2016). Onychomycosis in diabetic patients in Fako Division of Cameroon: prevalence, causative agents, associated factors and antifungal sensitivity patterns [Onicomicosis en pacientes diabéticos en la división Fako de Camerún: prevalencia, agentes causales, factores asociados y patrón de sensibilidad a los antifúngicos]. *BMC Research Notes*, 9 (1), 494-500. <https://doi.org.wdg.biblio.udg.mx:8443/10.1186/s13104-016-2302-1>

<https://doi.org.wdg.biblio.udg.mx:8443/10.1186/s13104-016-2302-1>

5) Matricciani, L., Talbot, K., & Jones, S. (2019). Safety and efficacy of tinea pedis and onychomycosis treatment in people with diabetes: A systematic review [Seguridad y eficacia del tratamiento de la tinea pedis y la onicomicosis en personas con diabetes: una revisión sistemática]. *Journal of foot and Ankle Research*, 4 (1), 4-26. <https://www.scopus.com.wdg.biblio.udg.mx:8443/record/display.uri?origin=recordpage&zone=relatedDocuments&eid=2-s-2-0-84555190284&noHighlight=false&sort=plf-f&src=s&sid=0c2411935fa16a944a052b0c7738cbd4&sot=b&sdt=b&sl=78&s=TITLE-ABS-K>

6) Romero, O., Islas, A., Zamilpa, A., & Tortoriello, J. (2020). Effectiveness of an encecalin standardized extract of *Ageratina pichinchensis* on the treatment of onychomycosis in patients with diabetes mellitus [Efectividad de un extracto estandarizado de encecalina de *Ageratina pichinchensis* en el tratamiento de la onicomicosis en pacientes con diabetes mellitus]. *Phytotherapy Research*, 34 (7), 1678-1686. <https://doi.org.wdg.biblio.udg.mx:8443/10.1002/ptr.6644EY%28most+effective+treatment+for+onychomycosis+in+diabetic+patients%29&relpos=1>

7) Shofler, D., Hamedani, E., Seun, J., Navarrete, R., Thamby, R., & Harkless, L. (2020). Efficacy and Safety of Eficonazole 10% Solution in the Treatment of Onychomycosis in Diabetic Patients [Eficacia y seguridad de la solución de eficonazol al 10% en el tratamiento de la onicomicosis en pacientes diabéticos]. *Clinics in Podiatric Medicine and Surgery*, 37 (2), 401-407. <https://doi.org/10.1016/j.cpm.2019.12.015>

Revista Digital y Gratuita

revistapodologia
.com

>>> 2005 >>> 2024 = 19 años >>>

Web

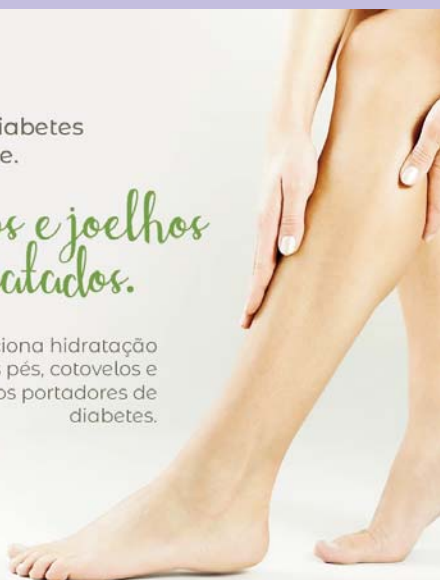www.revistapodologia.com

>>> 1995 >>> 2024 = 29 años online >>>

Não deixe a diabetes afetar sua pele.

Pés, cotovelos e joelhos mais hidratados.

Proporciona hidratação específica aos pés, cotovelos e joelhos dos portadores de diabetes.



ina
dermocosméticos



Contra a pele seca e áspera.



Hidrata as áreas mais difíceis do corpo.

ina
dermocosméticos

NUTRI FEET PARAFINADO:

O spa completo para os seus pés e áreas ressecadas

Descubra o toque suave dos pés e áreas ressecadas com os compostos hidratantes do Nutri Feet Parafinado.



PRODUTO VEGANO



Ativos: parafina, óleo de tea tree, hortelã pimenta e manteiga de cupuaçu.

ina
dermocosméticos



Coadjuvante nos procedimentos podológicos de calos e verrugas na região plantar.

A solução para os seus pés.



ina
dermocosméticos

(47) 3037-3068

inadermocosméticos.com.br f @

Rua Hermann Hering, 573 - Bom Retiro
Blumenau/SC

ina
dermocosméticos