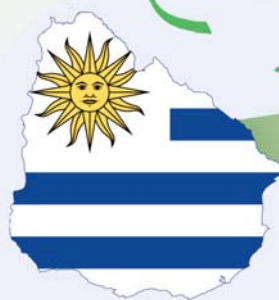

# revistapodologia .com

N° 87 - Agosto 2019

**Reunión Podo-Científica**  
**9-10 Nov 2019**  
**Uruguay**



Asociación de Técnicos en  
Podología del Uruguay

*Sede del evento:*

**PALLADIUM BUSINESS HOTEL**

**Revista Digital de Podología**  
*Gratuita - En español*



BASIC



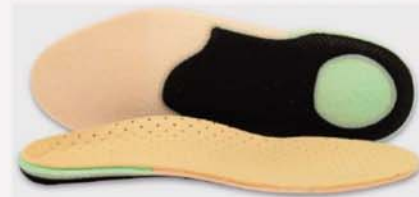SOUTIEN



HYPERALGIE



MÉTATARSALGIE



TALALGIE



DIABÈTE



RHUMATOLOGIE



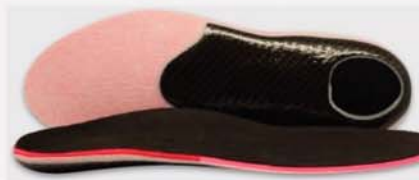MARCHE



RANDONNÉE



RUNNING



RUNNING PRO



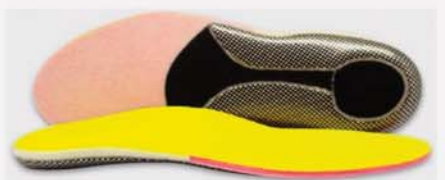HAND/BASKET/VOLLEY



HAND PRO



BASKET PRO



FOOT/RUGBY PRO



TENNIS PRO FEMME



TENNIS PRO HOMME



CYCLISTE PRO

**CARACTERISTIQUES**

Recouvrement:  
PODOLOR JAUNE BLEU VERT épaisseur 2 mm  
Base 2: PODEVA MARRON épaisseur 2 mm  
Base 1: RESINE REFLEX épaisseur 0,75 mm  
Insert sous M1: NEOPRENE épaisseur 2mm  
Insert talonnier: MICROCHOC épaisseur 2mm  
Renfort HCI/ESP: BLUEFLUX épaisseur 1 mm  
Renfort sous M1:  
BLUEFLUX HITECH JAUNE épaisseur 1,9 mm

**Sea nuestro distribuidor exclusivo  
en cada país de América Latina**

**XxXxXxX@podofrance.fr**

**Tel: +33 (0)1 76 21 80 10 - Fax: +33 (0)1 60 33 06 15**

**PODOFRANCE**

Votre spécialiste podologie - Su especialista en podología

www.podofrance.fr

# revistapodologia.com

Revistapodologia.com n° 87  
Agosoto 2019

**Director**

Alberto Grillo

revista@revistapodologia.com

## ÍNDICE

Pag.

- 5 - Terapia compresiva en España: Que está fallando?  
*Dra. Elena Conde, España.*
- 9 - Uso de ortonixia como método conservador para tratamiento de hipercurvatura ungueal.  
*Fabiane Teles María. Brasil.*

**Revistapodologia.com**

**Mercobeauty Importadora e Exportadora de Produtos de Beleza Ltda.**

Tel: +598 99 232929 (WhatsApp) - Montevideo - Uruguay.

www.revistapodologia.com - revista@revistapodologia.com

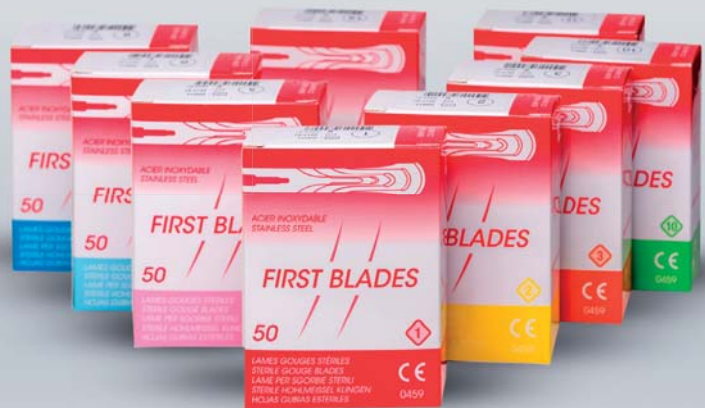*La Editorial no asume ninguna responsabilidad por el contenido de los avisos publicitarios que integran la presente edición, no solamente por el texto o expresiones de los mismos, sino también por los resultados que se obtengan en el uso de los productos o servicios publicitados. Las ideas y/u opiniones vertidas en las colaboraciones firmadas no reflejan necesariamente la opinión de la dirección, que son exclusiva responsabilidad de los autores y que se extiende a cualquier imagen (fotos, gráficos, esquemas, tablas, radiografías, etc.) que de cualquier tipo ilustre las mismas, aún cuando se indique la fuente de origen. Se prohíbe la reproducción total o parcial del material contenido en esta revista, salvo mediante autorización escrita de la Editorial. Todos los derechos reservados.*



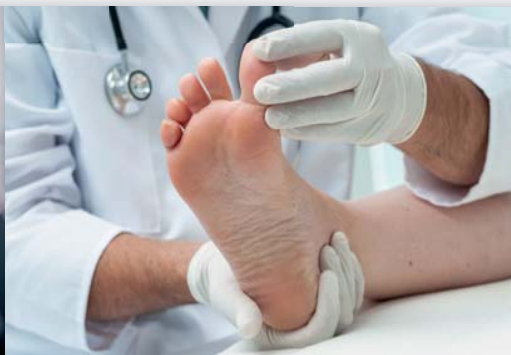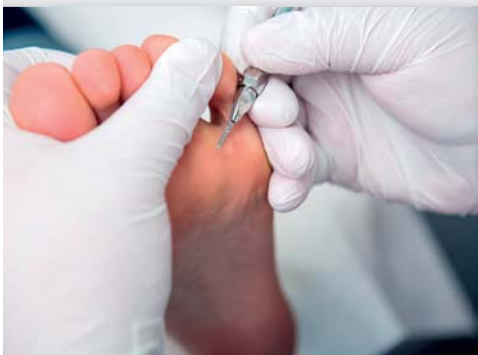COBLENTZ MEDICAL BLADES INDUSTRY



LAMES GOUGES STÉRILES  
STERILE GOUGE BLADES  
LAME PER SGORBIE STERILI  
STERILE HOHLMEISSEL KLINGEN  
HOJAS GUBIAS ESTERILES



ACIER INOXYDABLE  
STAINLESS STEEL



Ser uno de nuestros  
distribuidores en América :  
[contact@cz-mbi.com](mailto:contact@cz-mbi.com)

**CZ-MBI**

49650 ALLONNES - FRANCE  
[www.cz-mbi.com](http://www.cz-mbi.com)  
[contact@cz-mbi.com](mailto:contact@cz-mbi.com)

STERILE R

CE  
0459

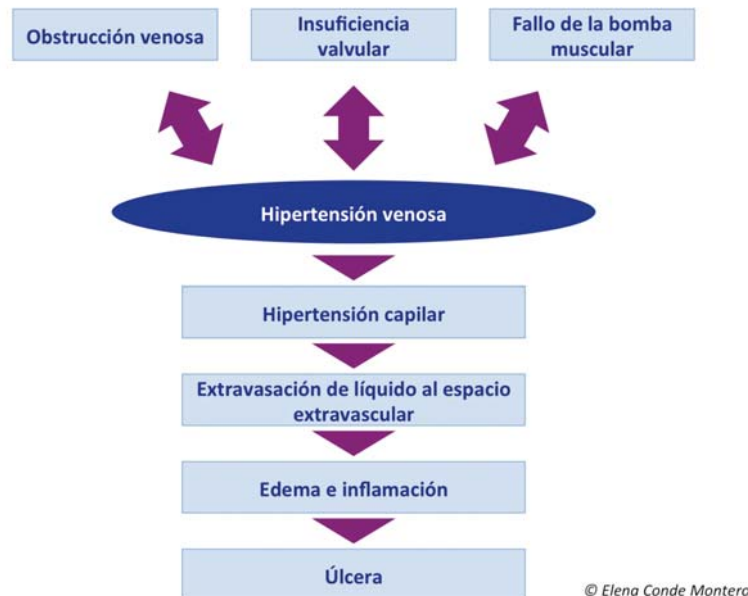# La Terapia Compresiva en España: Que está Fallando?

Dra. Elena Conde - Dermatóloga - [www.elenaconde.com](http://www.elenaconde.com) - España.

## LA ÚLCERA VENOSA ES UN PROBLEMA DE HIPERTENSIÓN VENOSA.

Cuando hay una alteración de la pared venosa y las válvulas no coaptan adecuadamente, no se produce su cierre durante la diástole muscular y se produce un reflujo de la sangre (es decir, la sangre que justo antes había ascendido algo hacia el corazón, vuelve a bajar hacia los pies), por lo que no se puede conseguir un adecuado retorno venoso. Este aumento de presión venosa en la parte más distal de las piernas produce la extravasación de proteínas plasmáticas y células sanguíneas, con la consiguiente inflamación del tejido celular subcutáneo, que acaba fibrosándose y perdiendo su funcionalidad. Esta lipodermatoesclerosis favorece la pérdida de la integridad cutánea, con la aparición de la úlcera venosa.

## ES ESENCIAL QUE EL PERSONAL SANITARIO Y EL PACIENTE TENGAN CLARO ESTE PRINCIPIO FISIOPATOLÓGICO.



Hay que concienciar al paciente de que la hipertensión venosa es una condición crónica que exige incorporar unas normas de vida específicas en la rutina diaria. El adecuado cumplimiento de estas medidas va a disminuir el riesgo de complicaciones, entre ellas la aparición de úlceras cutáneas.

### RECOMENDACIONES PARA PACIENTES CON HIPERTENSIÓN VENOSA



**Compresión** (medias, vendaje, dispositivos neumáticos)

**Ejercicio regular** (activación bomba muscular gemelar)

**Elevación de miembros inferiores** durante el reposo

**Cuidado de la piel** y **detección** precoz de **heridas**

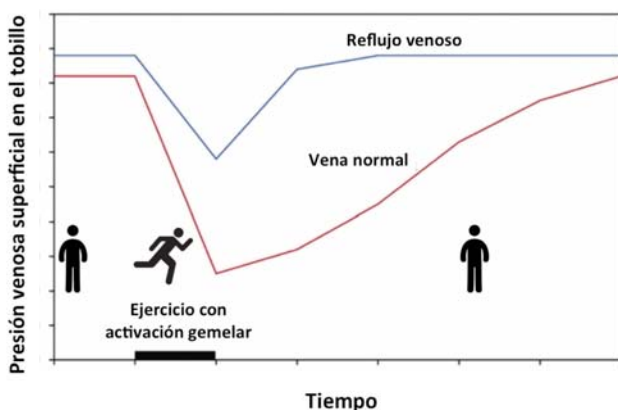
El primer, y único, estudio epidemiológico de úlceras en piernas en España, realizado en 2002, señala que la prevalencia de úlcera venosa en España es del 0,09%, con una recurrencia superior al 50%, y que la mayoría de estas lesiones son manejadas en atención primaria por enfermería.<sup>1</sup>

La terapia compresiva es la piedra angular del tratamiento de la úlcera venosa. Entre sus beneficios se encuentra la aceleración del retorno venoso, reduciendo el reflujo y el edema, la promoción de la oxigenación en la dermis y tejido celular subcutáneo e, incluso, la estimulación de la fibrinólisis.

Por otro lado, al disminuir la presión venosa, aumenta el flujo arterial, con el consiguiente incremento de la perfusión tisular en las úlceras denominadas mixtas.

El uso de apósitos bioactivos de nueva generación, así como la insistencia en el cumplimiento de las normas de vida expuestas previamente, no tienen ningún beneficio si no se realiza una compresión adecuada. Si a un paciente con reflujo le recomendamos que haga ejercicio sin compresión, durante la relajación muscular la sangre va

a descender de nuevo. Por lo tanto, no vamos a conseguir un descenso notable de la presión venosa durante el ejercicio y esta disminución de presión se va a mantener muy poco en el tiempo tras el fin del ejercicio (Ver gráfico).



Está ampliamente demostrado que el alcanzar una compresión adecuada implica un abordaje más efectivo, con una reducción significativa en el tiempo de curación, reducción del gasto sanitario y mejora de la calidad de vida.

Mientras que en muchos países europeos la terapia compresiva está completamente instaurada en la práctica clínica diaria, la situación en nuestro país es que la compresión en las úlceras venosas no es una práctica generalizada y, en los

casos que se realiza, no siempre es la adecuada.

En el estudio español anteriormente citado se halló que en un 20% de las úlceras venosas no se utilizaba compresión, casi en el 50% vendaje de crepé y en menos de un 10% sistemas compresivos multicapa.<sup>1</sup>

¿Ha cambiado mucho la situación en estos últimos años? ¿Qué factores podrían explicar esta infrautilización de la terapia compresiva, pilar esencial en las úlceras venosas?

En otro post ya analizamos los posibles factores que podrían determinar el bajo uso de la terapia compresiva entre el personal sanitario (ver ¿Por qué le damos más importancia a elegir el mejor apósito que a realizar la mejor compresión? – link: <https://www.elenaconde.com/por-que-le-damos-mas-importancia-a-elegir-el-mejor-aposito-que-a-realizar-la-mejor-compresion>)

Si hiciésemos una encuesta a los profesionales que realizan cura de heridas en su práctica clínica diaria, las respuestas más repetidas serían probablemente:

- Desconocimiento de la fisiopatología
- Desconocimiento de los principios básicos de la terapia compresiva
- Desconocimiento de la presión que se está aplicando
- Miedo de causar daño con colocación incorrecta
- Mala tolerancia por parte del paciente

La introducción de sistemas de compresión bicomponente financiados por nuestro Sistema Nacional de Salud está promoviendo la formación del personal sanitario, con cursos prácticos y teóricos. Sin embargo, en los hospitales y centros de salud donde este material ya está disponible, el uso no es generalizado.

¿Todos los médicos y enfermeros que tratamos úlceras venosas conocemos bien su fisiopatología y los principios básicos de la terapia compresiva? ¿Estas sesiones hacen hincapié en estos aspectos? ¿Cuántos médicos vamos a esas sesiones formativas? ¿Es esta formación suficiente para sentirnos cómodos aplicando esta terapia en nuestra práctica diaria? ¿A quién podemos recurrir para solucionar las dudas que nos surgen a la hora de aplicar la terapia?

Tras la cicatrización de la herida, el mantenimiento del uso de terapia compresiva a largo plazo, normalmente con media, es indispensable para prevenir recurrencias. De hecho, los

estudios que comparan la cicatrización y la prevención de recurrencias, el subgrupo de pacientes con adherencia al tratamiento compresivo obtiene resultados claramente superiores. Sin embargo, es muy variable la adherencia al tratamiento registrada en los diferentes estudios, desde el 10% hasta el 80%. 3

¿Qué es lo que está pasando? ¿Por qué hay una adherencia tan baja a la terapia compresiva? ¿Estamos fallando en la comunicación con el paciente?

No siempre es fácil detectar al paciente no cumplidor, ya que puede referir un uso habitual de la terapia compresiva, práctica de ejercicio diario y elevación de piernas durante el reposo, cuando realmente no lo hace. La entrevista a los familiares es muy útil para detectar esta falta de adherencia e intentar buscar soluciones para conseguirla.

Entre los factores relacionados con el paciente que pueden evitar una adecuada adherencia a la terapia compresiva, con medias o vendaje, destacan los siguientes: 2,4

- Picor y dolor
- Molestias en algún punto por inadecuada adaptación a la pierna
  - Mala tolerancia por calor
  - Dificultad para colocarse la media
  - Problemas para usar su calzado habitual
  - Desconocimiento de la fisiopatología de la úlcera venosa y de la consiguiente necesidad de compresión
    - Experiencias previas negativas y consiguiente pérdida de confianza
    - Ausencia de comunicación efectiva con el personal sanitario
    - Consideración del vendaje de pierna como algo anti-estético, incluso como estigma

El papel del personal sanitario es esencial para modificar creencias negativas de los pacientes, con la consiguiente influencia directa en su adherencia al tratamiento. Para ello, hay que establecer una relación cooperativa, basada en una comunicación bidireccional, en la que debe primar la escucha activa de las necesidades del paciente y su comprensión.

El plan de tratamiento ha de negociarse y tiene que considerar las expectativas, limitaciones y



comorbilidades del paciente. Se trata de un trabajo en equipo, basado en el compromiso y motivación por ambas partes. Desde la visita inicial, el tiempo dedicado a cada cura ha de aprovecharse para afianzar esta relación de confianza con el paciente y reforzar aspectos psico-educativos.

### EL ÉXITO DE LA TERAPIA COMPRESIVA RADICA EN LA FORMACIÓN DEL PERSONAL SANITARIO Y DEL PACIENTE, ASÍ COMO EN UNA COMUNICACIÓN EFICAZ ENTRE NOSOTROS

¿Cuál es tu experiencia sobre la aceptación de la terapia compresiva por parte del paciente? ¿Has observado mayor cumplimiento al reforzar los conocimientos sobre la enfermedad y motivar al paciente al cambio? ¿Te resulta sencillo adaptar el tratamiento a las necesidades del paciente?

#### Referencias

1. Soldevilla J, Torra JE, Verdú J, Rueda J, Martínez F, Roche E. Epidemiology of Chronic Wounds in Spain: Results of the First National Studies in Pressure and Leg Ulcer Prevalence. 2006;18(8):213-226.
2. Stansal A, Lazareth I, Michon Pasturel U, Ghaffari P, Boursier V, Bonhomme S, Sfeir D, Priollet P. Compression therapy in 100 consecutive patients with venous leg ulcers. J Mal Vasc. 2013 Jul;38(4):252-8.
3. Moffatt C, Kommala D, Dourdin N, Choe Y. Venous leg ulcers: patient concordance with compression therapy and its impact on healing and prevention of recurrence. Int Wound J 2009;6:386—93.
4. Bainbridge P. Why don't patients adhere to compression therapy? Br J Community Nurs. 2013 Dec;Suppl:S35-6, S38-40.

**www.revistapodologia.com**

**>>> 1995 >>> 2019 = + de 24 anos >>>**

# Chegou Bio Unha Peça AQUI o seu!



### Benefícios do Produto

- Auxilia no tratamento de fissuras da pele.
- Ação emoliente e hidratante.
- Fortalece e revitaliza as unhas quebradiças.
- Evita escamação e fissuras.
- Auxilia na regeneração de unhas deformadas.
- Reduz calosidades.
- Auxilia no tratamento de micoses e frieiras.
- Retrai cutículas.
- Pode ser usado por cima do esmalte.

**ina**  
dermocosméticos

[www.inadermocosmeticos.com.br](http://www.inadermocosmeticos.com.br)

47 3322-3068





# Uso de Ortonixias como Método Conservador para Tratamiento de Hipercurvatura Ungueal.

Este trabajo fue presentado por **Fabiane Teles Mara**, como requisito parcial, para concluir el Curso de Educaci3n Profesional de Nivel Tcnico, en el rea de la Salud, con Habilitaci3n de Tcnico en Podologa del INA - Instituto de Naturopata Aplicada de Blumenau, *Brasil*.

Orientador: **Profesor Marcelo Kertichka**.

## LISTA DE FIGURAS

- FIGURA 1: Lava pies
- FIGURA 2: Evoluci3n Humana
- FIGURA 3: Estructura 3sea del pie
- FIGURA 4: Vista lateral de los arcos
- FIGURA 5: Estructura de la ua
- FIGURA 6: Hematoma subungueal
- FIGURA 7: Uas frgiles
- FIGURA 8: Tipos de hipercurvatura
- FIGURA 9: Ua en linza
- FIGURA 10 Ua en teja
- FIGURA 11: Ua doblada
- FIGURA 12: Ortesis
- FIGURA 13: Ortesis de uas
- FIGURA 14: Presentaci3n de la FMM
- FIGURA 15: FMM aplicada a la lmina ungueal
- FIGURA 16: Aplicaci3n de bot3n metlico
- FIGURA 17: Bot3n con elstico
- FIGURA 18: Ortesis Metlica con Bracket
- FIGURA 19: Ortesis Metlica con Omega
- FIGURA 20: Alicata para confecci3n de Omega
- FIGURA 21: Ortesis de Resina Acrlica

## SUMRIO

- 1. INTRODUCCI3N
- 2. REVISI3N LITERRIA
- 2.1. Actuaci3ny concepto de Podologia
- 2.2. Atribuciones del Pod3logo
- 2.3. Funciones de los pies
- 2.4. Sistema esqueltico de los pies
- 2.5. Anatoma del aparato ungueal
- 2.6. Fisiologa del aparato ungueal
- 2.7. Semiologa ungueal
- 2.8. Alteracionesd en la curvatura ungueal
- 2.9. Alteracioness ungueais asociadas a enfermedades metab3licas
- 2.10. Hipercurvatura transversa de la ua
- 2.10.1. Ua en pinza
- 2.10.2. Ua en teja
- 2.10.3. Ua doblada
- 2.11. Tratamiento conservador
- 2.12. Tratamiento conservador combinado
- 2.13. Estudio de las ortesis
- 2.14. Ortonixias
- 2.14.1. Fibra de mem3ria molecular

- 2.14.2. Ortesis en bot3n
- 2.14.3. Ortesis metlica
- 2.14.4. Ortesis en resina aclica
- 3. CONSIDERACIONES FINALES
- 4. REFERNCIAS BIBLIOGRFICAS

## INTRODUCCI3N

La podologa es la disciplina responsable del estudio de los pies, comenzando desde el punto de vista de la anatoma y la patologa. El profesional aplica el concepto prctico, sumando su conocimiento al estudio tcnico y en profundidad de fisiologa, podopata, biomecnica, entre otros.

Sin embargo, entendemos que toda la sociedad debe tener alcance para esta ciencia. El paciente debe ser visto como un todo. El pod3logo es considerado un profesional de la salud, y su conocimiento tcnico y cientfico le permite aplicar tratamientos de podologa a pacientes con patologas que estn dentro de sus lmites legales de formaci3n. Este profesional tiene los grupos de edad ms variados, como ancianos, adolescentes, nios, pacientes portadores de pies diabticos y otras complicaciones del pie.

Para Piedade (1999, p. 12), el pod3logo es el profesional que trabaja en el rea de la salud y su entrenamiento le da la capacidad de manejar casos en diferentes niveles de patologas, que en muchas situaciones, deben usar varios tipos de tcnicas disponibles para realizar la terapia adecuada para cada caso.

Para este autor, considera al pod3logo como el primer profesional en tener contacto con el cliente antes que el mdico, a quien, a menudo les dan la confianza para cuidar de sus pies y orientarlo con su atenci3n mdica.

Como podemos ver, el estudio de los pies como 3rgano de locomoci3n es indispensable para los humanos, ya que varios sistemas se activan por el simple hecho de caminar, como la circulaci3n perifrica, la estimulaci3n de las terminaciones nerviosas presentes y los msculos de las piernas y los pies, indispensable para el simple movi-

miento de sentarse, bajar, ponerse zapatos y realizar las actividades de rutina necesarias para el mantenimiento de la vida.

La podología completa el profundo conocimiento de estas estructuras tan olvidadas dentro de los zapatos y las medias, que a menudo solo llaman la atención cuando hay patologías locales que generan molestias o dolor, limitan la marcha y alteran la calidad de vida de una persona.

La podología actúa sobre las alteraciones congénitas y/o adquiridas de los tipos más variados mediante la aplicación de tratamientos correctivos, compensatorios o paliativos mediante la realización y aplicación o prescripción de ortoprótesis u ortesis.

La hipercurvatura ungueal transversal es una alteración muy frecuente del sistema ungueal en la población, que conduce a problemas estéticos y funcionales. En la literatura médica se describen varias técnicas quirúrgicas para la corrección, pero este trabajo se centra en el tratamiento conservador, particularmente la aplicación de ortesis ungueales, sus indicaciones y eficacia.

Las ortonixias utilizada en podología tiene como objetivo corregir la placa ungueal dimensionando la uña lo más cerca posible del patrón ortostático. Por lo tanto, la presente investigación tiene como objetivo correlacionar las disfunciones de las uñas con posibles correcciones definitivas o conservadoras. El método adoptado para este trabajo fue el levantamiento bibliográfico, considerada como investigación bibliográfica.

## 2. REVISIÓN LITERARIA

### 2.1. Actuación y concepto de podología

La podología es una rama auxiliar de la medicina cuyo trabajo se centra en la anatomía, fisiología y enfermedades del pie. Esta área de la salud desarrolla el conocimiento biomecánico del tobillo y los pies para comprender la marcha y los problemas que lo dificultan, y por lo tanto puede optar por el mejor tratamiento dentro de una visión multidisciplinaria (BEGA, 2006, p. 01).

Goldcher (2009, p. 52) enfatiza que la profesión de podología debe actuar dentro de una ética científica y legal, derivando el paciente a profesionales de otras ciencias, las cuales es su deber de tratar y asumir la responsabilidad de cumplir con sus deberes. La medicina actual puede aliviar todas las enfermedades, tanto grandes como pequeñas, y especialmente muchas enfermedades de los pies, que pueden convertirse en discapacidades más o menos graves.

El pie es una maravilla biológica y de ingeniería porque, según los antropólogos, el pie humano es una estructura anatómica única y funcional. A través de él, el ser humano puede caminar millones de kilómetros durante el transcurso de su vida. Además, hay un simbolismo religioso a través del acto de lavarse los pies. Este ritual es a menudo evidente en los textos religiosos, que según los registros bíblicos, fue realizado por Cristo con sus apóstoles como un acto de humildad (ROBBINS, 1995, p. 87).



Figura 1 - El ritual del lavado de los pies.

Fuente:

<http://reflexologiabrasilia.blogspot.com/2011/04/pascoa-o-lava-pes.html>

Consultado el 20 de abril de 2019.

Al igual que en otras ciencias de la salud, hay una gran evolución en la calidad y el tipo de servicios prestados en esta área, por lo que gracias a la aplicación de nuevas tecnologías en los métodos de diagnóstico y la aplicación de nuevos tratamientos, la podología se ha convertido en un área de salud altamente especializada (VIANA, 2002, p. 01).

En este contexto, Espinoza (2012, p. 23) dice que la podología tiene como objetivo la promoción de la salud, la prevención de los trastornos y las deformidades del pie, trata de dar respuesta a estos trastornos cuando ocurren, aplicando técnicas de diagnóstico y tratamientos convenientes.

De esta forma, la podología previene y trata todos los trastornos y enfermedades del pie, teniendo en cuenta los aspectos anatómicos, fisiológicos y a la persona en general (CABRERA, 2010, p. 17).

Restringido a la acción no invasiva (en Brasil), el podólogo debe usar todos los recursos curativos disponibles entre sus deberes para abordar las patologías del pie, sin violar de ninguna manera sus límites de acción. Bajo ninguna cir-

cunstancia el podólogo debe administrar tratamientos que sean competencia de otros profesionales de la salud, por muy similares que puedan ser a los principios de la podología. (PIE DADE, 1999, p.12).

Para Bega (2006, p. 01), la podología desarrolla el conocimiento biomecánico del tobillo y los pies para comprender la marcha y los problemas que los dificultan y, por lo tanto, puede optar por el mejor tratamiento dentro de una visión amplia y multidisciplinaria.

Según Viana (2002, p. 03), con tal conocimiento y capacitación, el podólogo tiene competencia para practicar procedimientos terapéuticos en el tratamiento y cuidado de los pies, además de actuar como un agente preventivo de patologías, indicando y recomendando hábitos de higiene específicos.

En la prehistoria, los antecedentes dan evidencia de que posiblemente la podología surgió hace cinco millones de años, con la evolución de la especie humana, el hombre se volvió bípedo y, por lo tanto, adoptó la posición vertical. Se iniciaron una serie de modificaciones en cadena en todo el cuerpo para la adaptación anatómica (MADELLA JR., 2004, p. 01).




Figura 2 - Evolución humana.

Fuente: <https://escolaeducacao.com.br/evolucao-humana>

Consultado el 20 de Noviembre de 2018.

Goldcher (2009, p. 01) describe que en Francia la podología es tan importante como cualquier otra área de la salud, y los pediatras reciben durante tres años una enseñanza orientada principalmente a tratamientos y problemas mecánicos del pie. La asignación de podología incluye el diagnóstico y el tratamiento de hiperqueratosis, verrugas plantares y trastornos epidérmicos o del pie, excluyendo las intervenciones que involucren la sangre.

## 2.2. Atribuciones del podólogo

La podología como ciencia que se ocupa de las

afecciones del tobillo y los pies humanos, con la seriedad que le es peculiar, tiene sus raíces profundas, su tronco, sus ramas y frutos caracterizados por las prendas de la salud, no se minimiza solo en área de la belleza, porque es una consecuencia del tratamiento podológico y no una función específica del mismo (BEGA, LOROSA, 2010, p. 20).

Según Viana (2009, p. 04), la podología se dedica al estudio del pie en diferentes áreas, tales como:

- Dermatopodología (cambios en la piel y las uñas);
- Ortopodología (ortopedia del pie);
- Biomecánica (estudio estático y dinámico del pie);
- Podología infantil (tratamiento de pies en niños);
- Podología deportiva (estudio funcional del pie del atleta);
- Podología y pie de riesgo (pie diabético, pie reumático, entre otros);
- Podología geriátrica (intervención en el pie de los ancianos);

Restringido a la acción no invasiva (en Brasil), el podólogo debe hacer uso de todos los recursos de curación disponibles entre sus atribuciones para abordar las patologías del pie, sin violar de ninguna manera sus límites de acción (PIE DADE, 1999, p. 12).

También es responsabilidad del podólogo guiar a los pacientes diabéticos, proporcionando información sobre la atención necesaria con higiene, corte de uñas, callosidades y zapatos, con el objetivo de prevenir complicaciones crónicas del pie como resultado de una diabetes mellitus mal controlada (GOMES, 2005, p. 157).

El podólogo debe reconocer y saber cómo diagnosticar todas las afecciones y patologías de origen interno para guiar y derivar al paciente a un médico especialista cuando sea apropiado, aunque su actuación se limita al nivel superficial y no invasivo de los tejidos (en Brasil) (VIANA, 2002, p.02).

## 2.3. Funciones de los pies

Al contrario de lo que parece, el pie no se limita a sostener el cuerpo en posición vertical. Su vascularización y su intervención e inervación le permiten desempeñar un papel fisiológico importante y su estructura osteomuscular le permite adaptarse a cualquier situación de equilibrio, ya sea estático o dinámico. El pie es un órgano que participa activamente en estas funciones (GOLDCHER, 2009, p. 21).

Según Mascaro (2003, p. 27), el pie es una

estructura de las extremidades inferiores que mantiene el cuerpo en contacto con el suelo, cuya función principal es el apoyo y la locomoción del cuerpo humano. Los factores genéticos, el trauma, la desalineación del tronco, las extremidades superiores y el calzado inadecuado pueden influir en la salud del pie, por lo que la integridad de todos los sistemas anatómicos influye en el equilibrio, la alineación postural del cuerpo y, en consecuencia, la marcha (andar, caminar, correr).

Se considera que el pie es una de las articulaciones más importantes del cuerpo, ya que tiene funciones importantes para soportar el peso y caminar, y es la causa de diversas patologías, inestabilidades o desequilibrios en todo el sistema musculoesquelético (DRAKE, VOGL, MITCHELL, 2005, p. 557).

Para Bega y Lorosa (2010, p. 39), el pie es una estructura tridimensional variable, rígida y flexible (adaptativa) que contribuye significativamente a la postura estática y dinámica. Permite apoyo, equilibrio, impulsión y absorción de impactos.

Los pies, además de mantener el cuerpo en una posición bípeda, peculiaridad en la que el hombre desarrolla su movilidad, realizan otras funciones como amortiguar y bombear para el correcto retorno venoso de la sangre, absorben las vibraciones de cada paso evitando posibles repercusiones en las articulaciones superiores, como las rodillas, caderas, omóplatos, que a su vez facilitan el suministro de sangre, el apoyo y la locomoción (VIANA, 2007, p. 30-31).

Gomes (2005, p. 75), describe el pie como una estructura sensorial, indispensable para la vida, porque existe una relación armoniosa entre los pies y las otras partes del cuerpo, "hay una verdadera integración entre ellos. No solo eso. Existe un respeto mutuo entre ellos, independientemente de su tamaño y función". Todas las funciones del pie requieren una buena movilidad intrínseca. Cualquier pérdida de movimiento de cualquier articulación tiene repercusiones negativas en todo el pie, refuerza este autor.

## 2.4 Sistema esquelético de los pies

Cada pie consta de 26 huesos: 14 falanges, 5 huesos metatarsianos y 7 huesos del tarso (PRENTICE, 2012, p. 422).

Las falanges comprenden la región distal del pie y se parecen a las de la mano, tanto en número como en disposición. Están diseñados para proporcionar una base más amplia tanto para el equilibrio corporal como para el empuje hacia adelante. El hallux tiene dos falanges: la proximal y la distal, y los otros cuatro dedos tienen tres falanges: proximal, medial y distal (TORTORA,

DERRICKSON, 2017, p. 156).

Según Bontrager y Lampignano (2015, p. 209), los sesamoideos casi siempre están presentes en la superficie plantar o posterior de la cabeza del primer metatarsiano cerca de la primera articulación metatarsofalángica.

Específicamente, el sesamoideo en la face medial de la extremidad inferior se llama sesamoideo tibial, y el lateral es el sesamoideo fibular.

Los huesos metatarsianos son cinco huesos largos que forman el metatarsiano (o porción medial) del pie. Los huesos metatarsianos se identifican con números romanos I-V, que se extienden desde medial a lateral a través de la planta del pie. Proximalmente, los primeros tres huesos metatarsianos se articulan con los tres huesos cuneiformes, y los dos últimos se articulan con el cuboide. Distalmente, cada hueso metatarsiano se articula con una falange proximal diferente. Los metatarsianos ayudan a soportar el peso corporal en posición de pie al caminar y correr (MARTINI, TIMMONS, TALLITSCH, 2009, p. 199).

El pie tiene siete huesos del tarso, que se encuentran entre los huesos de las piernas y los metatarsianos. Son importantes para el apoyo corporal y la locomoción. Son: calcáneo, astrágalo, escafoides, cuboide y tres huesos cuneiformes (PRENTICE, 2012, p. 423).

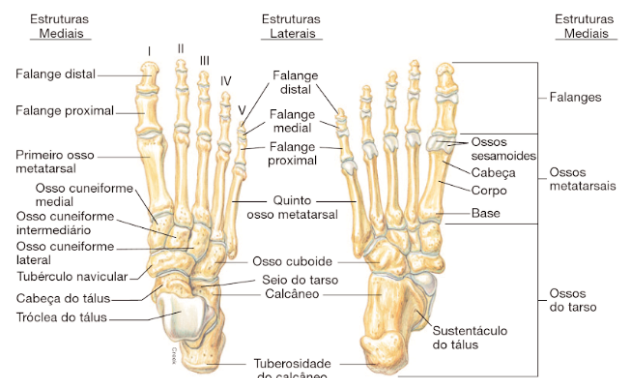
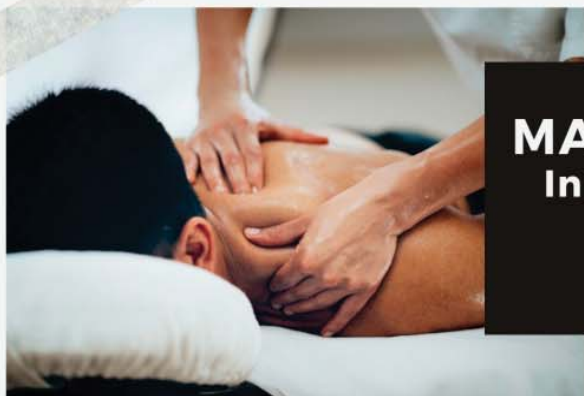

Figura 3 - Estructura ósea del pie. A, Aspecto dorsal; B, Aspecto plantar.

Fuente: <https://www.auladeanatomia.com/novosite/sistemas/sistema-articular>  
Consultado el 03 de Marzo de 2019.

Los huesos tarsianos y metatarsianos, junto con los fuertes tendones y ligamentos forman los arcos del pie. Estos arcos permiten que el pie soporte el peso corporal, proporcionan una distribución óptima del peso corporal sobre los tejidos duros y blandos del pie y brindan influencia

# CURSOS TÉCNICOS



## MASSOTERAPIA

Início: 17/08/2019

(sáb. e dom.)

*Credenciado pelo Par. CEE/SC nº  
394/05 por Delegação de  
Competência do MEC*

# INA

## INSTITUTO

Educação no seu tempo

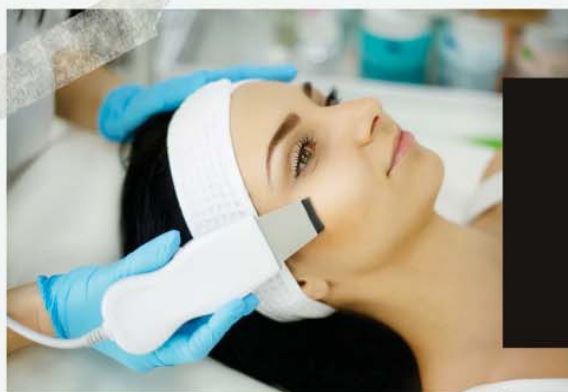47 3037.3068

[www.inainstituto.com.br](http://www.inainstituto.com.br)

Rua Hermann Hering, 573

Bom Retiro // Blumenau // SC

16 anos  
dedicados ao  
ensino de  
qualidade,  
formando os  
melhores  
profissionais do  
mercado.

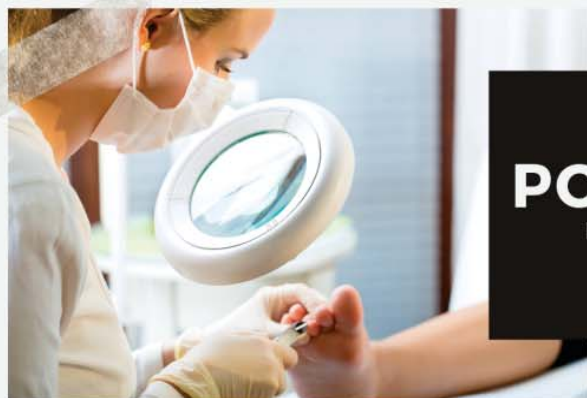

## ESTÉTICA

Início: 17/08/2019

(sáb. e dom.)

*Credenciado pelo Par. CEE/SC nº  
396/05 por Delegação de  
Competência do MEC*



## PODOLOGIA

INÍCIO: 17/08/2019

(SÁB. E DOM.)

*Credenciado pelo Par. CEE/SC nº  
395/05 por Delegação de  
Competência do MEC*

parcelas a partir de

# 198,00

\*35 parcelas

**MATRICULE-SE  
JÁ E  
APROVEITE**

durante la marcha. Los arcos no son rígidos: ceden a medida que se aplica el peso y vuelven a su posición cuando se retira el peso, lo que contribuye a la absorción de impactos. El arco longitudinal del pie se extiende desde la parte anterior a la posterior y tiene dos partes, medial y lateral. El arco transversal del pie está formado por el navicular, tres cuneiformes y las bases de los cinco huesos metatarsianos (TORTORA, DERRICKSON, 2017, p. 156).

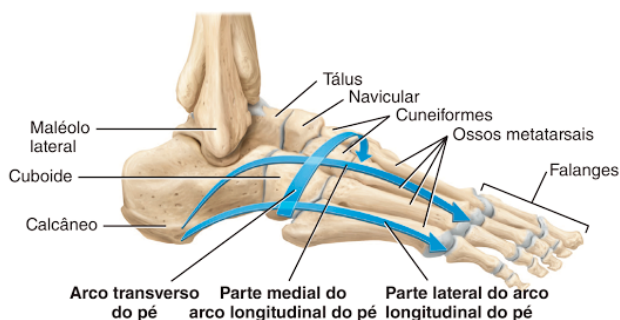


Figura 4 - Vista lateral de los arcos.  
Fuente: <https://www.anatomiaemfoco.com.br/>  
Consultado el 03 de Marzo de 2019.

## 2.5. Anatomía del aparato ungueal

Según Baran y Nakamura (2011, p. 23), la unidad ungueal se compone de cuatro estructuras ungueales y el apéndice musculo-esquelético.

Bega (2006, p. 15) afirma que la uña es uno de los accesorios de la piel más importantes para el conocimiento del podólogo.

La lámina ungueal es una estructura dura y transparente compuesta de células queratinizadas que no poseen núcleo, de formato casi rectangular, ubicadas en el lecho ungueal y rodeadas de pliegues ungueales (proximales y laterales) que lo delimitan proximal y lateralmente (TOSTI, PIRACCINI y DI CHIACCHIO, 2007, p.19).

El aparato ungueal está formado por el pliegue ungueal proximal, matriz, lecho, hiponiquio, pliegues ungueales laterales y lámina ungueal (GUSSO, LOPES, 2012, p. 156).

Las uñas, ubicadas en la falange distal de los dedos de manos y pies, están formadas por placas de células epiteliales altamente queratinizadas y compactadas, que forman la placa de la uña, ubicada en la epidermis, llamada lecho ungueal (GARTNER, HIATT, 2007, p. 349).

Rivitti (2014, p. 11) señala que el grosor de las uñas oscila entre 0,5 y 0,75 mm. Su crecimiento es de aproximadamente 0.1 mm por día en los dedos, siendo más lento en los dedos de los pies.

La matriz ungueal es el componente más vital de la unidad ungueal porque su epitelio germinal es responsable de la producción de la placa

ungueal generada por la diferenciación de sus queratinocitos (BOLOGNIA, JORIZZO, SCHAPPER, 2015, p. 243).

El lecho ungueal tiene una porción epidérmica, la llamada matriz ventral, y una porción dérmica, opuesta al periostio de la falange distal, y comprende la región que se extiende desde la lúnula hasta el hiponiquio (BONALUMI, CAMPOS, LEAL, 2017, p. 03).

Debajo del borde distal y libre de la placa ungueal, el estrato córneo de la epidermis forma una estructura gruesa, el hiponiquio, que protege el lecho de la matriz ungueal contra la invasión bacteriana y fúngica (KIERSZENBAUM, TRES, 2012, p. 361).

Los bordes o pliegues de las uñas están compuestos de epitelio, en los bordes laterales este epitelio es grueso, sin cutícula evidente, pero con una capa de queratina suave, que tiende a permanecer como una membrana delgada y rugosa en contacto con la superficie de la uña adyacente, formando así los surcos laterales de las uñas. (BARAN, BERKER, DAWBER, 2000, p. 02).

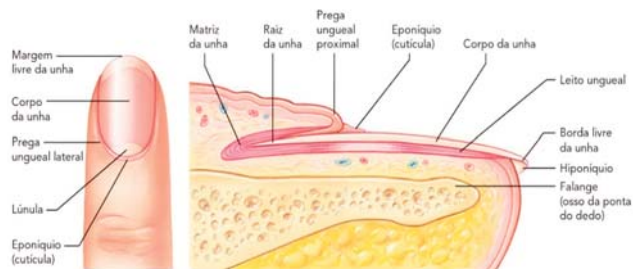


Figura 5 – Estructura de la uña.  
Fuente: <https://cosmeticaemfoco.com.br/artigos/um-pouco-sobre-a-fisiologia-das-unhas>  
Consultado el 03 de Marzo de 2019.

## 2.6. Fisiología del aparato ungueal

Según Baran y Nakamura (2011, p. 24), la fisiología de las uñas se divide en cuatro partes que son:

**Crecimiento** - las uñas crecen alrededor de 0.1 mm por día en las manos, siendo más lento en los pies.

**Formación**: la uña está formada por la matriz y algo por el lecho ungueal.

**Espesor**: de 0,5 a 0,75 mm.

**Hidratación**: se puede hidratar hasta un 30%, volviéndose más blanda.

Según Tosti, Piraccini y Di Chiacchio (2007, p. 19), la función de las uñas en la especie humana es facilitar la manipulación de los objetos. En otros animales, tienen forma de garra y son para cavar o sostenerse en árboles y agarrar comida.

Aquellos con pezuñas absorben mejor el impacto de sus patas y todo el peso corporal.

Las uñas tienen varias funciones y entre ellas, proteger las yemas de los dedos, rascarse, adornos estéticos, sensibilidad táctil. Por lo tanto, podemos decir que la función principal de las uñas en la especie humana es facilitar la manipulación de los objetos. En otros animales, tienen forma de garra y son para cavar o sostenerse en árboles y comida, con pezuñas absorben mejor el impacto de las patas y todo el peso corporal (VIANA, 2002, p. 59).

Para Goldcher (2009, p. 252), la uña normal es transparente, lisa, permanece pegada a su lecho y muestra un crecimiento continuo. Las uñas crecen en promedio, 3 mm por mes, pero esto puede variar ampliamente. Las uñas crecen de 4 a 6 meses desde la base hasta la punta; dedos de los pies, de 6 a 12 meses, señalando que los estudios muestran que las uñas de los hombres crecen más rápido que las de las mujeres (excepto en el embarazo, cuando las uñas crecen más rápido).

Nussbaumer (2007, p. 55), explica que en los hombres las uñas son anchas y gruesas, en promedio 0,384 mm y en las mujeres el grosor es 0,345 mm. En los niños, la tasa de crecimiento es mayor, porque los queratinocitos son más pequeños, lo que hace que la uña se adelgace, y a medida que envejecemos, los queratinocitos se hacen más grandes, lo que hace que la placa se vuelva más gruesa y crezca más lento. Las uñas crecen continuamente mientras se preserva la matriz. El crecimiento se detiene cuando se destruye la matriz.

La queratina representa la sustancia principal del cuerpo ungueal. Es una escleroproteína formada por una repetición regular de aminoácidos unidos por cadenas peptídicas. Las principales cadenas laterales incluyen: puentes de disulfuro que ocurren entre el grupo de aminoácidos sulfurados, los cuales son más estables; enlaces resultantes de compartir un átomo electronegativo; cadenas electrovalentes que se producen entre dos grupos ionizados, que tienen diferentes cargas de signos (cadenas laterales ácido-base); Fuerzas de Van Der Waals, compuestas de fuerzas atractivas conectadas con la polarización de átomos extremadamente cerrados entre sí (LUECKENOTTE, BRUM, 2002, p. 292).

Bega (2006, p. 17) aclara que el aparato ungueal está formado por nitrógeno, azufre y algunos metales como calcio, magnesio, sodio, hierro, cobre y zinc. Además de estos elementos, destaca la presencia de algunos lípidos, siendo el colesterol el principal, porque actúa como plasti-

ficante, corroborando con el autor anterior sobre la presencia de agua en su composición, indicando que cuanto menos agua en la uña, mayor es su dureza, y concluye describiendo el porcentaje de las sustancias químicas presentes en la formación del cuerpo de la uña, a saber: queratina que contiene azufre, presente en forma de cistina (12% de su peso) y una mayor cantidad de metionina. La uña también contiene más del 14% de agua, así como lípidos en forma de colesterol, calcio, fósforo y numerosos metales como zinc, magnesio, hierro, cobre y manganeso.

## 2.7. Semiología ungueal

Según Baran y Nakamura (2011, p. 23), la semiología ungueal está relacionada con el estudio de los signos y síntomas.

Según Viana (2007, p. 118) para llegar a un diagnóstico completo es necesario:

- Diagnóstico de síntomas y signos;
- Diagnóstico del síndrome;
- Diagnóstico anatómico;
- Diagnóstico etiológico;
- Diagnóstico de la capacidad funcional.

Las uñas a menudo muestran signos o síntomas de enfermedad sistémica y a menudo proporcionan pistas sobre enfermedades que aún no se han diagnosticado en otro lugar del cuerpo, aunque su examen sea frecuentemente negligenciado (SOUZA, 2004, p. 01).

Para Baran y Nakamura (2011, p. 23), al explorar la unidad ungueal, deben ser examinados la placa o lámina ungueal, el tejido periungueal, la falange distal y el dedo, así como debe ser comparado el lado afectado con el lado contralateral. La uña debe examinarse en reposo, e flexión y en extensión mediante una palpación cuidadosa.

## 2.8. Cambios en la curvatura ungueal

Las uñas pueden representar manifestaciones clínicas externas, y los profesionales de la salud de atención primaria deben conocer la relación entre las anomalías de las uñas y las enfermedades internas (SANTOS; BLANGER; CANÇADO e Cols, 2014, p. 127).

Baran y Hanek (2009, p. 38) señalan que hay varias anomalías que alteran el formato de las uñas, así como su tamaño y perfil del aparato ungueal. Y en algunos casos, estos cambios pueden estar relacionados con cambios en las estructuras óseas o enfermedades asociadas.

El grosor de la placa de la uña puede ser parcial, a menudo en el borde libre o completo, sien-

do de origen microtraumático, infeccioso o psoriásico (GOLDCHER, 2009, p. 87).

Los cambios en las uñas representan aproximadamente el 10% de todos los cambios existentes en la piel (PURI, KAUR, 2012, p. 164).

Para Justino, Justino y Bombonato (2011, p. 43), la forma de las uñas se puede cambiar debido a un calzado inadecuado, cortes incorrectos durante largos períodos y la presión como la causa más común.

Según Baran y Nakamura (2011, p.142), también puede ocurrir la proyección ósea subungueal, queratosis subungueal o alteración en la deambulación. La radiografía es indispensable, a menudo revela osteofitos.

Estos cambios se refieren al tamaño, las proporciones y el perfil de las uñas. Cabe señalar que las características dependen en gran medida del tamaño y la forma del hueso subyacente de la falange terminal. En la psoriasis ungueal, las uñas pueden hacerse más cortas y/o más anchas, particularmente en la osteólisis distal de la falange terminal. La psoriasis artropática puede causar un agrandamiento de la falange, con el posterior ensanchamiento del lecho ungueal (GOLDCHER, 2009, p. 15).

Según Santos, Blanger, Cançado et al (2014, p. 127), las uñas pueden presentar varios tipos de distrofias, incluido el síndrome de la uña amarilla, que puede estar relacionado con trastornos pulmonares y edema de las extremidades inferiores; y la rara deformidad de la pinza ungueal, caracterizada por placas ungueales con curvatura transversal excesiva. Este síndrome puede ser idiopático o familiar, ocurre en personas con enfermedad tiroidea, tumores malignos, hipoalbuminemia, apnea del sueño, artritis reumatoide, tuberculosis y SIDA. La psoriasis, los zapatos mal ajustados y los osteofitos de la falange distal están asociados con las uñas hipercurvadas. Además de los factores mencionados anteriormente, existen factores traumáticos relacionados con el engrosamiento o los cambios en el cuerpo ungueal, como los hematomas subungueales, entre otros.

Según Silva y Cols (2019, p. 112), el paciente recuerda el hematoma subungueal o el trauma agudo con dolor intenso. Cuando el hematoma es inferior al 25% de la porción visible de la uña, se puede drenar con un bisturí. Cuando el hematoma es mayor al 25% de la porción visible de la uña, puede haber compromiso del lecho ungueal. La uña debe retirarse cuidadosamente. Las causas del hematoma subungueal son el resultado de una lesión en la uña de la mano o del pie. Por

ejemplo, presionar un dedo en una puerta hace que los vasos sanguíneos debajo de la uña se rompan.

Tosti, Piraccin y Di Chiacchio (2007, p. 21) explican que el trauma del complejo ungueal es la principal causa de consulta en emergencias de cirugía de mano. El trauma con o sin exposición de la falange distal y con o sin fractura puede tratarse de diferentes maneras, utilizando injertos o colgajos regionales. Las funciones principales de la uña son la estabilidad mediante la contrapresión de la pinza digital y definición estética de la extremidad digital. El trauma del complejo ungueal a menudo se presentará en diferentes formas: hematoma subungueal, laceraciones, aplastamiento y avulsión del lecho ungueal.

Los hematomas ocurren debido a un trauma microvascular en el lecho de la uña, que comprime el coágulo de sangre debajo de la uña. Comprender la delicada relación entre la uña y la parte posterior de la yema del dedo y su irrigación vascular puede contribuir a comprender la necesidad de una buena restauración del lecho ungueal para garantizar la recuperación de la anatomía local. Los estudios microvasculares han demostrado la diferencia entre el eponiquio, el lecho ungueal y la irrigación de la matriz ungueal.

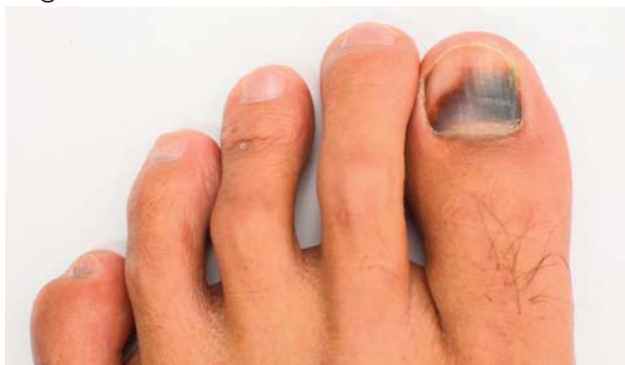

Figura 6 – Hematoma subungueal,  
Fuente: <https://ptmedbook.com/hematoma-subungueal-imagens-tratamento-e-ligacao-ao-melanoma>  
Consultado el 25 de Abril de 2019.

Cardozo, Zatz y Cols (2019, p. 04) definen el hematoma subungueal como lesiones contusivas en el complejo ungueal y en la punta de los dedos, que a menudo se presentan como un hematoma compresivo debajo de la placa ungueal. En muchas ocasiones, el dolor agudo causado por esta compresión lleva al paciente a consultar los servicios de emergencia o cirugía de la mano. Presumiblemente, el hematoma que muestra la placa ungueal corresponde al tamaño de toda la lesión causada en el lecho ungueal.

Para Baran, Bercker y Dawber (2000, p. 37), se



pueden elegir casos de pequeños hematomas perforando la uña con un alambre calentado adecuadamente, lo que facilita la perforación para obtener el drenaje y la descompresión del hematoma debajo de la placa. En casos de hematomas más grandes, se pueden perforar más agujeros para aumentar el contenido que se va a drenar, aunque también se debe suponer que el daño al lecho puede ser de gran importancia y que se requiere la extracción de la placa de la uña para la reparación directa del lecho con sutura. Una vez hecho esto, la placa se recolocará en su lugar para proteger el lecho ungueal y conservar el eponiquio.

Martínez, Santos, Bérnago y Cols (2010, p. 142) explican que el tratamiento inicial de las lesiones de las extremidades de los dedos debe ser frenar el sangrado mediante el uso de una gasa o vendaje compresivo. Si el sangrado persiste, la mano debe levantarse, ya que esto generalmente se puede controlar. El manejo adecuado de las laceraciones del lecho ungueal y las avulsiones de la punta de los dedos requiere una evaluación cuidadosa, incluida la evaluación de las lesiones asociadas y la radiografía simple, antes del tratamiento definitivo. Los puntos a evaluar incluyen la edad y la madurez esquelética, los mecanismos y el tiempo de la lesión, la posición del dedo durante la lesión (flexión vs extensión), la mano dominante, la profesión y las condiciones previas de lesión o intervención en la mano.

### **2.9. Cambios ungueales asociados a enfermedades metabólicas.**

Según Winer (2019, p. 28), el hipoparatiroidismo se caracteriza por debilidad, calambres musculares, sensaciones anormales como hormigueo, ansiedad, entumecimiento en las manos, nerviosismo excesivo, pérdida de memoria, dolores de cabeza y movimientos incontrolables de la muñeca y pies, como resultado de la falta de calcio en el cuerpo. Además, pueden aparecer otros síntomas, como espasmos musculares faciales, donde la compresión nerviosa moderada es causada por la contracción muscular, la formación deficiente de dientes y uñas. Ocasionalmente también ocurre anemia, sequedad y aspereza de la piel, pérdida de cabello, cejas delgadas, vitiligo (pérdida de pigmentación de la piel) y depresión.

Lueckenotte y Brum (2002, p. 292) aclaran que el hipoparatiroidismo (del inglés PTH) es una enfermedad que causa una disminución en el nivel de calcio en la sangre, debido a la insuficiencia de la hormona paratiroidea, que puede ocurrir debido a un problema congénito al nacer,

o más comúnmente, debido a una afección adquirida. La PTH es una enfermedad rara que hace que el nivel de calcio en la sangre baje. Puede ser congénito o adquirido y sus síntomas pueden aliviarse mediante una nutrición adecuada con la administración suplementaria de vitamina D y calcio.

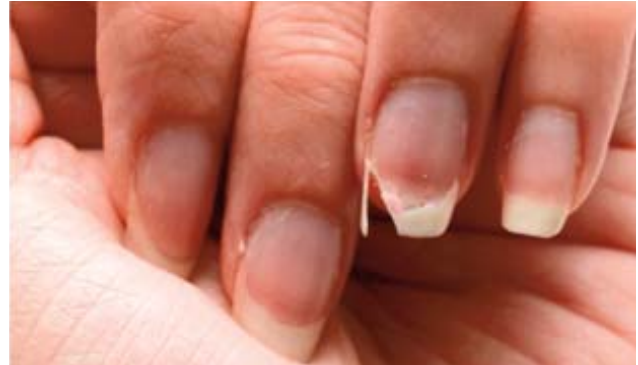

Figura 7 – Uñas débiles.

Fuente: <https://possiveis-causas-da-fragilidade-5-receitas-para-fortalecer-de-vez>  
Consultado el 25 de Abril de 2019.

### **2.10. Hipercurvatura transversa de la uña**

La hipercurvatura ungueal transversal es una deformidad caracterizada por una mayor curvatura de la placa ungueal (BARAN, BERKER, DAWBER, 2000, p. 68).

Para Chiacchio, Tavares et al (2016, p. 154), la hipercurvatura transversal es la deformidad de la placa ungueal, desagradable y dolorosa, que causa molestias al paciente, siendo un tratamiento conservador o quirúrgico.

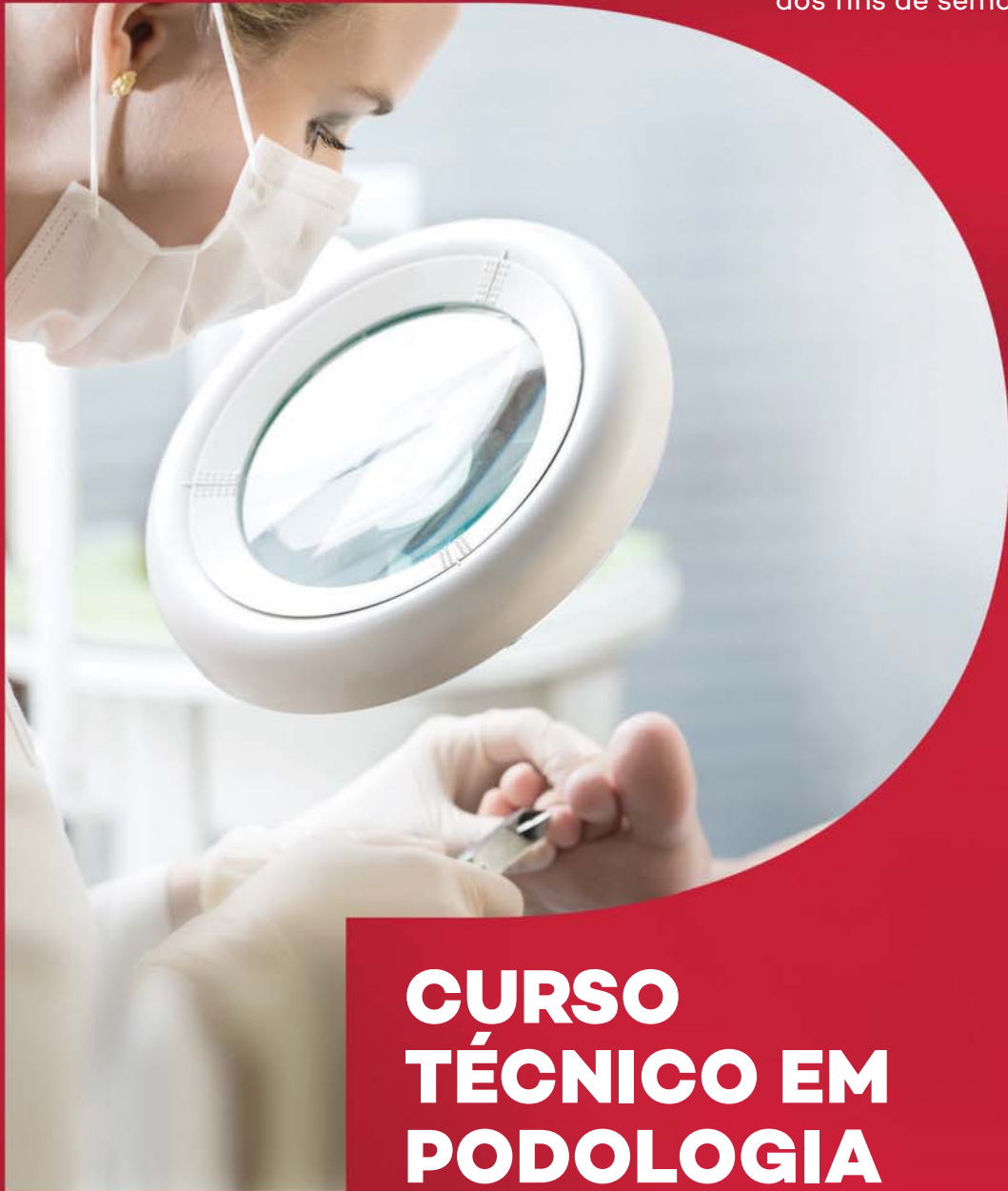Según Tosti, Piraccini et al (2007, p. 141), la hipercurvatura transversal se subdivide en tres tipos: en pinza, en teja y uña doblada.

El pinzamiento del lecho ungueal generado por la hipercurvatura ungueal transversal es el resultado del plegamiento interno de los bordes ungueales que genera una uña en forma cónica que presenta una gran sensibilidad dolorosa y constituye problemas estéticos (KADUNC et al., 2013, p. 645).

Aunque el hallux a menudo se ve afectado, esta deformidad puede afectar a otros dedos. La curvatura aumenta distalmente, pellizcando los tejidos blandos debajo de la lámina ungueal, causando dolor severo y, a veces, infección secundaria (TASSARA, 2011, p. 02).

Algunos artículos relacionan la etiología de la hipercurvatura con el alargamiento selectivo de la base de la falange por osteofitos yuxtaarticulares que están estrechamente vinculados a la

Turmas especiais  
aos fins de semana.



coltiva

# CURSO TÉCNICO EM PODOLOGIA

A saúde  
dos pés em  
suas mãos

47 3037.3068

[www.inainstituto.com.br](http://www.inainstituto.com.br)

Rua Hermann Hering, 573  
Bom Retiro // Blumenau // SC

Credenciado pelo Parecer CEE/SC nº 395/05, por delegação  
de competência do MEC em 20/12/2005 e decreto Estadual  
nº 4.102 de 16/02/2006 (Parecer CEDP nº 040 em 28/04/2008)

**INA**  
INSTITUTO  
Educação no seu tempo

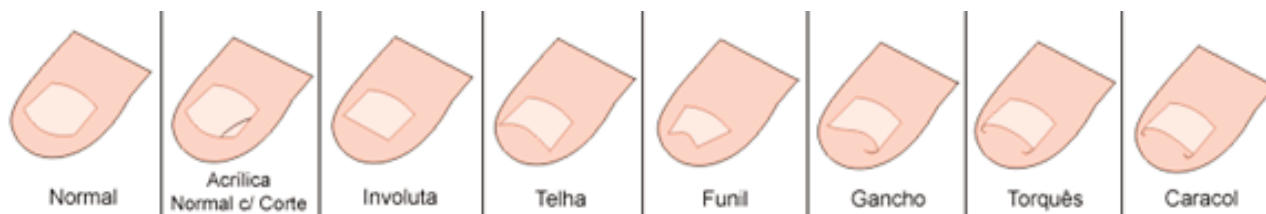


Figura 8 – Tipos de hipercurvatura.

Fuente: [http://clinchumaire.com.br/dermatologia\\_cirurgica/unha-em-telha](http://clinchumaire.com.br/dermatologia_cirurgica/unha-em-telha)  
Consultado el 22 de Abril de 2019.

matriz ungueal por los ligamentos de fibra de colágeno (CHIACCHIO, TAVARES et al, 2016, p. 154).

Según Cordeiro, Hirata et al (2009, p. 02), otros estudios sugieren que existe la posibilidad de herencia autosómica recesiva, señalando que los portadores de la deformidad presentan, además de una historia familiar consistente, la base de la falange proximal del hallux más ancha que la distal. En su estudio, revela que en la forma congénita de la deformidad, se puede observar más de un dedo del pie afectado simétricamente, es decir, tiene el mismo ancho en las regiones distales y proximales, enfatizando que las deformidades ortopédicas de las falanges también pueden conducir a la formación de hipercurvatura transversal adquirida.

En los tres tipos, los signos inflamatorios son poco comunes y pueden producirse enclavamiento de las uñas. El tratamiento puede ser conservador o quirúrgico, dependiendo del tipo de hipercurvatura (TOSTI, PIRACCINI et al, 2007, p. 141).

### 2.10.1. Uña en pinza

La uña en pinza puede ocurrir debido a un cambio óseo, como la exostosis o la presencia de osteofitos, ya que es un cambio frecuente, es esencial averiguar la causa y, a menudo, es necesaria la evaluación radiológica, porque en presencia de cambio óseo el tratamiento continúa ser quirúrgico (BARAN, NAKAMURA, 2011, p. 390).

Es más frecuente en las uñas de los pies y puede conducir al estrechamiento del lecho ungueal, generalmente acompañado de dolor e incapacidad funcional (BRINCA, VIEIRA, FIGUEIREDO, 2011, p. 64).

Para Tassara et al (2011, p. 3), las uñas en pinzas tienen al menos cuatro variantes.

- Hereditario: presenta simetría, antecedentes familiares y el hallux más comúnmente afectado, aunque los dedos restantes pueden verse afectados;

- Adquirido: generalmente asimétrico y se puede dividir en tres grupos:

- Secundario al defecto ortopédico: a menudo es causado por la desviación de las falanges, que son debido al uso de zapatos ajustados e inapropiados;

- Secundario a la dermatosis crónica: psoriasis, la más común; exostosis subungueal; quiste epidérmico y mixoide; tinea de la uña; implantación de fístulas arteriovenosas en los antebrazos (hemodiálisis); medicamentos (betabloqueantes); asociación con metástasis de adenocarcinoma de colon sigmoide (marcador); Enfermedad de Kawasaki; además de la asociación con epidermolisis ampollosa simple.

- Secundario a la osteoartritis degenerativa de la articulación interfalángica distal de los dedos.

La uña en pinza es considerada una distrofia con hipercurvatura transversa, que aumenta a lo largo del eje longitudinal de la uña (TOSTI, PIRACCINI, DI CHIACHIO, 2007, p. 141).

Según Ribeiro (2008, p. 237), la curvatura de la uña aumenta desde la porción proximal a la distal, lo que puede generar la apariencia de trompeta y a medida que avanza la hipercurvatura, hay

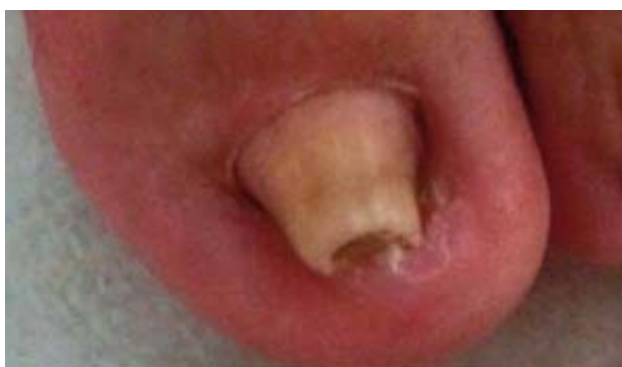

Figura 9 – Uña en pinza.

Fuente: <http://www.surgicalcosmetic.org.br/detalhe-artigo/323/Tratamento-de-unha-em-pinca>  
Consultado el 23 de Abril de 2019.

aparición de dolor y la incomodidad con el uso de zapatos cerrados.

Las uñas en pinzas a veces ocurren en el curso de la psoriasis artropática, particularmente cuando hay una deformación secundaria de los

pies o en presencia de paquidermoperiostosis psoriásica. Esta forma no progresa en un grado que a menudo se ve en formas hereditarias, el mecanismo de desarrollo es probablemente similar (BARAN, HANEKE, 2007, p. 48).

### 2.10.2. Uña en teja

Según Baran y Haneke (2009, p. 44), en las uñas en teja la hipercurvatura muestra el mismo grado de curvatura sobre toda la uña.

La uña en teja se presenta como un aumento en la curvatura transversal, pero sus bordes laterales permanecen paralelos a lo largo del lecho longitudinal (TOSTI, PIRACCINI, DI CHIACHIO, 2007, p. 141).

Esta condición puede ser heredada o adquirida por la deformidad del antepié, la superposición de dedos, consecuencia de la onicomycosis, calzado inadecuado y medias elásticas o inadecuadas (Nussbaumer, 2007, p. 126).

Viana (2007, p. 60) explica que este tipo de uña tiene una curvatura transversal y crece a lo largo del cuerpo de la uña, donde los dos bordes de la uña corren paralelos y se produce debido a una curvatura de la matriz. Por lo general, no causa ningún inconveniente al individuo.

Para Baran, Berker y Dawber (2000, p. 69), la uña en forma de teja se caracteriza por una hipercurvatura transversal con convexidad dorsal, mientras que los bordes permanecen paralelos.

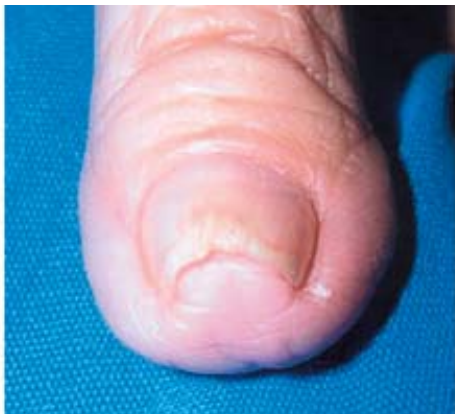

Figura 10 – Uña en teja.

Fuente:

[http://www.scielo.br/scielo.php?script=sci\\_arttext&pid=S0365-05962008000300008](http://www.scielo.br/scielo.php?script=sci_arttext&pid=S0365-05962008000300008)

Consultado el 23 de Abril de 2019.

### 2.10.3. Uña doblada

En la variedad plegada, la superficie de la placa de la uña es plana, mientras que los márgenes laterales están agudamente angulados, formando lados verticales paralelos (TOSTI, PIRACCINI,

DI CHIACHIO, 2007, p. 141).

Para Peryassú (2016, p.156), la uña doblada es un cambio en la curvatura de la lámina ungueal en un solo lado, cuadro que ocurre cuando solo un lado de la uña se dobla sobre su eje longitudinal.

En esta deformidad, la superficie de la uña suele ser plana, pero un borde se dobla en un ángulo de 90° o más penetrando en el surco. La base de la uña está doblada y puede haber habido una lesión en la matriz que lleva a la deformidad (VIANA, 2007, p. 60).

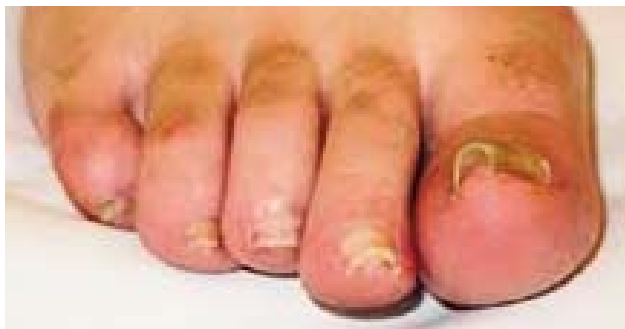

Figura 11 – Uña doblada.

Fuente:

<https://revista.spdv.com.pt/index.php/spdv/article/viewFile/63/64>

Consultado el 15 de Abril de 2019.

### 2.11. Tratamiento conservador

Newman describió la primera ortesis para tratar estos cambios, en 1949, en la que usó pajitas de jugo, dispuestas entre la uña y el tejido y cambiadas periódicamente. En segundo lugar, se insertó el uso de un tubo de plástico cortado longitudinalmente para la inserción en el borde de la uña afectada, quedando entre la uña y el tejido, colocándose lo más cerca posible de la matriz de la uña, para obtener mejores resultados (CORDEIRO, HIRATA et al, 2009, p. 03).

El tratamiento conservador, también llamado ortonixia, es un procedimiento no invasivo destinado a corregir la forma anatómica y fisiológica de la placa de la uña con el uso de herramientas simples y fáciles de manejar (BARAN, NAKAMURA, 2011, p. 96).

Según Puertas (2017, p. 23), los tratamientos propuestos para cambiar la forma de la uña se han utilizado durante más de 60 años, utilizando materiales que afirman tener memoria molecular, que consiste en ciertos cuerpos materiales que al deformarse mecánicamente por sus propias fuerzas, mientras que al suspender se vuelven a su forma inicial, dice que el mejor material que tiene memoria es el acero y precisamente con alambre comenzó a hacer correctores de uñas.

Como tratamiento conservador (no quirúrgico) existen las siguientes opciones: tratamientos para reducir la cantidad de supuración; tratamientos para reducir el tamaño del tejido de granulación (como quimiocirugía o criocirugía o electrocoagulación); interpuestos para distanciar o separar la zona de fricción de la uña con la piel enferma; ortesis para levantar la uña curvada que está causando el enclavamiento, entre otros. La literatura científica muestra que estos tratamientos resuelven entre el 20 y el 30% de los casos de uñas encarnadas (BARAN, BERKER, DAWBER, 2000, p. 70).

En el caso de hipercurvatura en pinzas o en teja, podemos utilizar procedimientos más conservadores en pacientes con imposibilidad quirúrgica (TOSTI, PIRACCINI, DI CHIACHIO, 2007, p. 142).

La elección de la fuerza a la que se someterá la lámina a la ortesis está directamente relacionada con la resistencia que tiene la lámina para mantener su forma. Una lámina resistente debe tratarse con ortesis que realicen una fuerza intensa, mientras que una lámina más flexible y "blanda" debe tratarse con menos fuerza (NUSSBAUMER, 2007, p. 120).

### 2.12. Tratamiento conservador combinado

El tratamiento conservador combinado es un método efectivo que utiliza diferentes mecanismos de acción para obtener efectos sinérgicos sobre la reconstitución y la redirección del aspecto físico y fisiológico de la placa ungueal. Es importante comprender el cuadro clínico de cada caso para decidir la combinación de las técnicas más apropiadas (BARAN, NAKAMURA, 2011, p. 99).

Dependiendo del cuadro presentado, se pueden aplicar varias combinaciones de ortesis simultáneas para resolver el problema ungueal existente (PIE-DADE, 2002, p. 126).

### 2.13. Estudio de las ortesis

Para Bega (2006, p.180), la ortopodología es la ciencia que intenta neutralizar el pie dentro de un conjunto estable de movimientos propios de cada persona con el resto del organismo.

Cada ortesis tiene una función local de proteger, compensar, estabilizar o corregir deformaciones menores o reemplazar un segmento de extremidad ausente y puede aliviar o facilitar la curación de una lesión cutánea (GOLDCHER, 2009, p. 87).

Como ejemplo de ortesis, podemos mencionar: corset ortopédico para enfermedades de la

columna vertebral; zapatos correctivos y plantillas para caminar; limitadores de curso de miembros inferiores; aparatos de ortodoncia para la corrección del arco dental; muchas personas suelen confundir la ortesis con la prótesis (PIE-DADE, 2002, p. 112).



Figura 12 – Ortesis.

Fuente:

<http://www.entrefamiliasespeciais.com.br/dicas/orteses-a-importancia-do-uso>

Consultado el 9 de Noviembre de 2018.

Las aplicaciones de los tratamientos ortopodológicos se basan en todos los conocimientos de podología de especial importancia para la biomecánica debido a su interrelación con la ortopodología (BEGA, LOROSA, 2010, p. 202).

Según Piedade (1999, p. 112), una ortesis es un dispositivo construido para ayudar en la recuperación, reestructuración y modificación postural de un órgano o estructura corporal.

Algunas se venden en farmacias, otras son hechas a medida por el propio paciente o por un especialista (GOLDCHER, 2009, p. 87).

### 2.14. Ortonixia

Contrariamente a lo que se piensa, la ortesis no está indicada para aliviar el dolor sino para corregir la curvatura de la uña. Lo que sucede es que la curvatura excesiva presiona el lecho causando dolor, cuando la lámina vuelve a su posición original, la presión disminuye y, en consecuencia, el cuadro doloroso desaparece (Nussbaumer, 2007, p. 114).

Es un dispositivo que se fija a la lámina ungueal, que tiene una eficiente capacidad de tracción mecánica, cuyo objetivo principal es corregir o adecuar una estructura corporal, dimensionándola lo más cerca posible del patrón ortostático (VIANA, 2002, p. 70).

Para los podólogos, las ortesis representan la posibilidad de cambiar la forma y el posicionamiento de las uñas, lo que resulta en: alteración en la forma del dedo, probable cambio en la deambulación, probable cambio del tipo de cal-

zado comúnmente utilizado (PIECADE, 2002, p. 113).

Según Bega (2006, p. 191), existen varias técnicas de ortonixias, y todas tratan el arco de la curvatura de la lámina ungueal siguiendo el mismo principio.

La ortonixia es una técnica diseñada para corregir la curvatura de las uñas colocando un elemento de corrección de metal o resina (GOLDCHER, 2009, p. 240).

Con el tiempo, se ha dado cuenta de que para cada tipo de deformidad de las uñas hay un tratamiento diferencial, que involucra una diversidad de materiales, tales como:

- Fibra de memoria molecular;
- Ortesis metálica en forma de omega con ganchos y soportes;
- Ortesis de resorte de metal flexible;
- Ortesis elástica;
- Ortesis de silicona;
- Ortesis acrílicas;
- Ortesis de fotopolimerización (VIANA, 2009, p. 64).

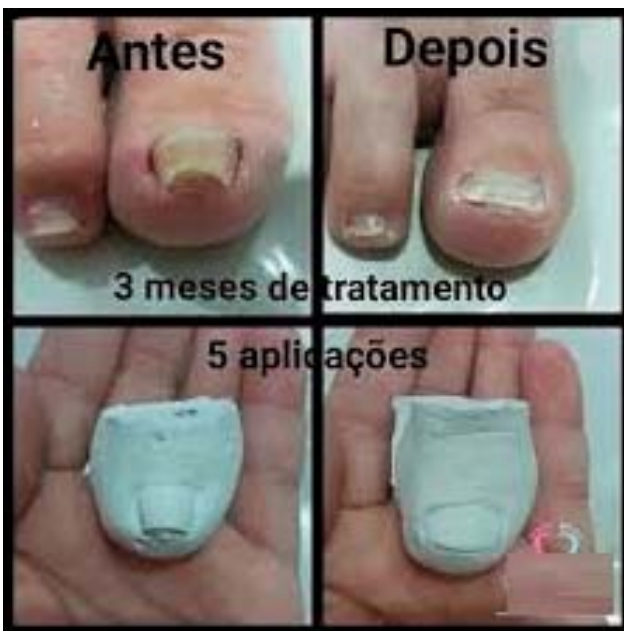

Figura 13 – Ortesis de uñas.

Fuente: <https://lista/orteses-para-unhas-podologia>.

Consultado el 3 de Agosto de 2018.

#### 2.14.1. Fibra de memória molecular

Las fibras de memoria molecular son placas con memoria recta que, pegadas a la lámina curva, ejercen una fuerza contraria para volverla a su posición original (Nussbaumer, 2007, p. 115).

La ortonixia desarrollada a partir de fibra de

memoria molecular es una fibra de vidrio de resina epoxi que, de acuerdo con los principios de la física, hace que la lámina vuelva a su forma ideal. Estudios e investigaciones demuestran su efectividad. Debido a que es una técnica muy simple, ha sido ampliamente utilizada en podología (BEGA, 2006, p. 192).

La FMM viene en varias formas (ovalada, triángulo-rectángulo y tiras), con memoria térmica y molecular, con una tracción definida por la disposición de las fibras en dirección longitudinal y diagonal, lo que permite una resistencia de fibra de tracción baja, media y fuerte, debe elegirse de acuerdo con el tamaño y el grosor de la uña a trabajar, que varía de paciente a paciente (VIANA, 2009, p. 65).

Según Tosti, Piraccini y Di Chiacchio (2007, p. 129), este es un material plástico de memoria, que tiende a volver siempre a su posición original a través de una leve presión constante ejercida por la placa, la uña crece no penetrando los bordes, mostrando buenos resultados en caso de uña encarnada e hipercurvatura ungueal transversal cuando la cirugía está contraindicada.

Lo importante de la aplicación de fibra de memoria molecular es la limpieza correcta de la lámina de la uña: primero con fresas para no dejarla ondulada y luego con alcohol para desengrasarla (BEGA, 2000, p. 193).

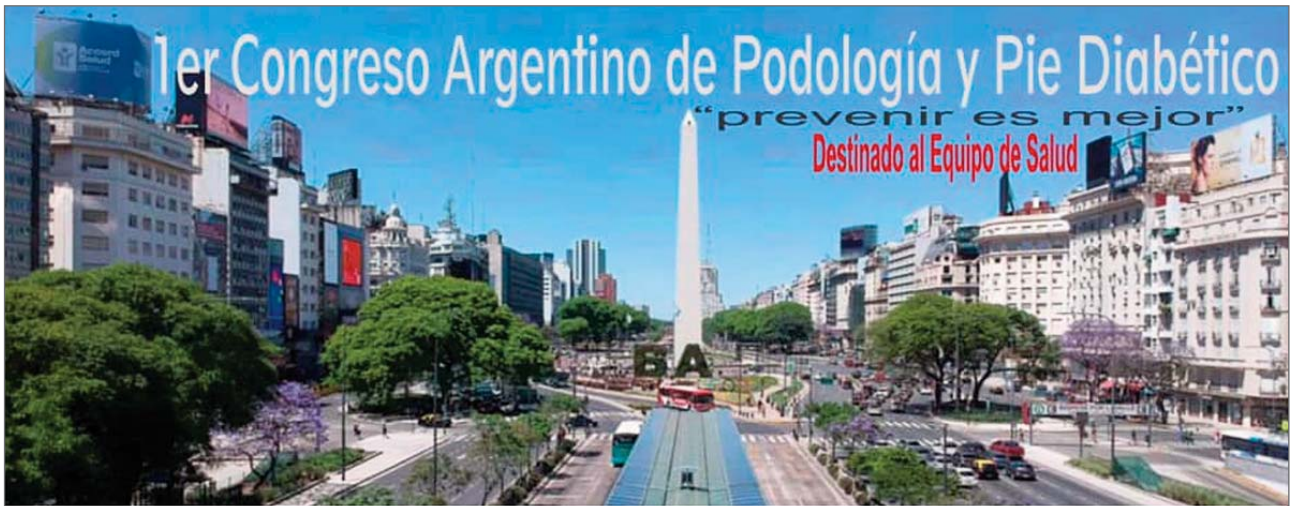

Figura 14 – Presentación de la FMM.

Fuente:

<http://www.maisestetica.com.br/MaisProduto.asp?Produto=4559>

Consultado el 10 de Setiembre de 2018.



Destinado al Equipo de Salud

Puede estar sujeto a cambios

**DISERTANTES - Sábado 5**

- Dra. Mariana Saenz - Médica esp. Nutrición y Diabetes
- Prof. Dra. Marta Calvagno - Médica esp. Nutrición
- Dra. Irene Glikin - Médica Dermatóloga
- Prof. Dr. Jorge Castellini - Médico Traumatólogo esp en Pierna Tobillo y Pie
- Dr. Julio Cesar Ovando (Guatemala) Médico esp en Diabétes
- Lic. Daniel Kogan - Ortoprotésista
- Lic. Victoria E. Ruiz - Téc Univ. en Minoridad y Familia

**DISERTANTES - Domingo 6**

- Pdga. Adriana Rey
- Pdga. Claudia Calicchio
- Pdgo. Nicolás Martínez
- Dr. Pdgo. Eduardo Delgadillo (México)
- Lic. Pdgo. Eduardo Moreno
- Lic. Pdgo. Walter Vega
- Pdgo. Enrique H. Ruiz

Auspician



**5 y 6 de octubre - 2019**  
**Buenos Aires - Argentina**

Organiza Hospital General de Agudos Dr. Enrique Tornú

Sede del Congreso  
Regente Palace Hotel

Salón Imperial - Suipacha 964 Buenos Aires



contáctanos desde Brazil  
a través de Blue Fly  
nuestro asesor de viaje  
movil +55 16 99184-1055

INFORMES E INSCRIPCIONES: [inforcongreso@gmail.com](mailto:inforcongreso@gmail.com)

**EVENTOS ATPU DE 2019**

**CURSOS ATPU DE FORMACIÓN CONTÍNUA 2019**

**14 de Setiembre**

**Desinfección y esterilización**

Sábado de 08:30 a 12:30 hs

LOCAL: Zelmar Michelini 1230 - Lab. Roemmers  
Centro - Montevideo - Uruguay



**Asociación de Técnicos en Podología del Uruguay**  
[www.podologos.com.uy](http://www.podologos.com.uy)  
[info@podologos.com.uy](mailto:info@podologos.com.uy)

**Reunión Podo-Científica**

**9-10 Nov 2019**

**Uruguay**



Asociación de Técnicos en Podología del Uruguay

Sede del evento:

**PALLADIUM BUSINESS HOTEL**

Esta ortesis se pega transversalmente en la uña con pegamento de cianoacrilato y se mantiene durante 3 a 4 semanas para una reevaluación clínica (BARAN, NAKAMURA, 2011, p. 96).

Existen numerosas posibilidades para la colocación y el posicionamiento de las FMM en la lámina dependerán de las diferencias individuales en peso, estructura y cómo se encuentra la curvatura de la uña (VIANA, 2002, p. 71).

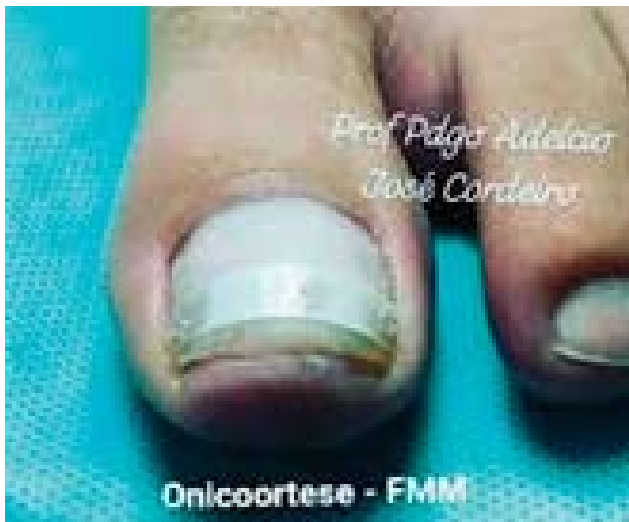

Figura 15 – FMM aplicada en la lámina ungueal.

Fuente: <https://deskgram.net/explore/tags/bio-compatibilidaddetegumentaria>  
Consultado el 10 de Septiembre de 2018.

El mantenimiento debe realizarse durante un período de aproximadamente tres meses para acomodar el lecho a la nueva posición de la lámina (NUSSBAUMER, 2007, p. 115).

El método tiene buenos resultados en casos de uñas encarnadas de grado 1 e hipercurvatura ungueal transversal cuando la cirugía está contraindicada (TOSTI, PIRACCINI, DI CHIACCHIO, 2007, p. 127).

### 2.14.2. Ortesis de botón

El tratamiento con este tipo de ortesis es aproximadamente un 20% más demorado que otro que elige usar ortesis metálica (PIEDADE, 2002, p. 74).

Esta técnica está indicada exclusivamente para niños, discapacitados físicos, casos con láminas ungueales de pequeño grosor, personas con restricciones en las extremidades inferiores e hipersensibilidad ungueal (VIANA, 2009, p.103).

### 2.14.3. Ortesis ungueal metálica

Una de las primeras ortesis desarrolladas fue la ortesis ungueal metálica, conocida como ortopedia metálica. Consiste en fijar un alambre de

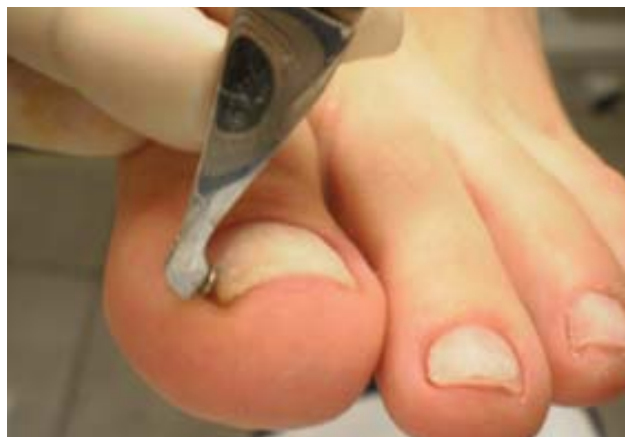

Figura 16 – Aplicación de Botón Metálico.

Fuente: <https://perfilfeet.com.br/aplicacao-de-ortese-na-lamina-ungueal-unha/>  
Consultado el 10 de Septiembre de 2018.

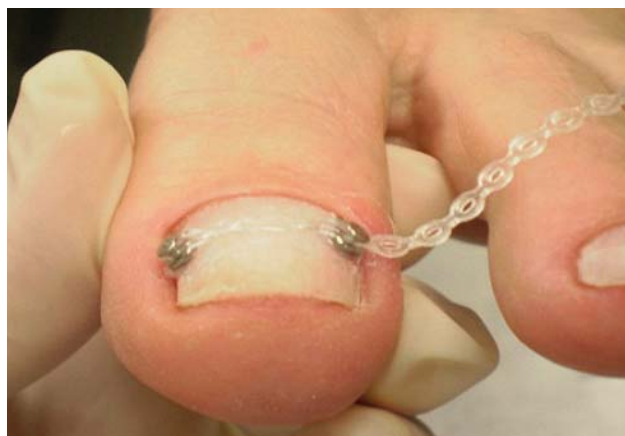

Figura 17 – Botón con Elástico.

Fuente: <https://perfilfeet.com.br/aplicacao-de-ortese-na-lamina-ungueal-unha/>  
Consultado el 10 de Septiembre de 2018.

metal ajustándolo a la curvatura de la lámina ungueal. En los meses siguientes, se realizarán una serie de ajustes hasta que la lámina quede aplanada. Las desventajas de este método son principalmente la dificultad de usar zapatos y calcetines, ya que la abrazadera está en relieve en la lámina (BEGA, 2006, p. 196).

Hecho con material de ortodoncia y estructurado con material adhesivo para la placa de la uña, este tipo de ortesis tiene la función de concentrar la carga de fuerza en el centro de la lámina, aliviando la carga idéntica en ambos lados (PIEDADE, 2002, p. 114).

Tiene la misma función que el FMM, provocando tensión en los bordes laterales, promoviendo el levantamiento de estos y modificando el ángulo de la uña (VIANA, 2002, p. 72).

Para aquellos que tienen dificultades para preparar omega, pueden comprarlos listos, luego



simplemente cortar los lados de acuerdo con el ancho de la uña, hacer los ganchos con la ayuda de un explorador y colocarlos en los bordes laterales libres de la uña; esta aplicación generalmente se realiza desde el medio de la uña hasta la porción más distal de la uña, que es donde la uña generalmente está ligeramente separada lateralmente, una gota de cianoacrilato o acrílico en el centro de la omega y en los lados es suficiente para ser colocada (BEGA, 2000, p. 110).

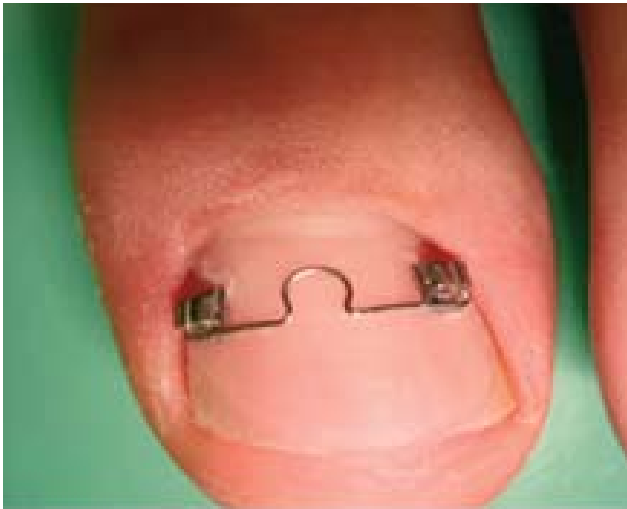

Figura 18 – Ortesis Metálica con Bracket.

Fuente:

<http://carlospodologo.blogspot.com/2012/08/aspectos-corretivos-orteses-podais>.

Consultado el 10 de Septiembre de 2018.

Según PUERTAS (2017, p. 23), el alambre de acero se modela sobre la uña siguiendo una línea transversal sobre ella, y en su parte central el alambre en forma de "omega" con su apertura hacia el borde libre, y los brazos laterales se extendieron hasta que alcanzan los bordes laterales de la uña, se doblan en forma de gancho debajo y hacia el centro de la lámina, aferrándose a ellos, abrazando sus bordes laterales.

En esta posición con pinza especial cierre el "omega", se da tensión al sistema y los ganchos laterales tirarán de los bordes, donde están asegurados, hacia arriba y hacia afuera, corrigiendo la curvatura transversal de la uña. A medida que el borde de la uña se eleva, el alambre pierde su tensión y, para restaurarlo, el "omega" se irá cerrando a la corrección deseada.

#### 2.14.4. Ortesis de resina acrílica

Según Bega (2006, p. 191), la ortesis acrílica alivia las presiones laterales que los dedos de los pies y los zapatos ejercen sobre las uñas. Con presiones laterales, la uña se deforma y con fre-

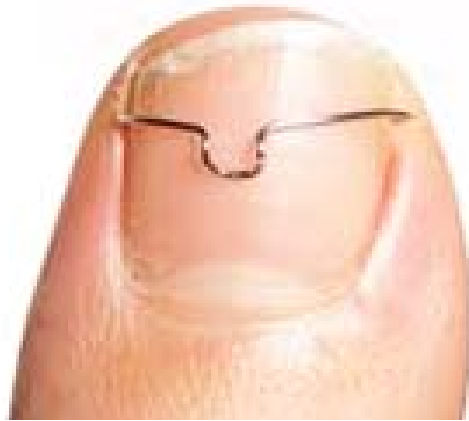

Figura 19a - Ortesis Metálica con omega.

Fuente:

<http://carlospodologo.blogspot.com/2012/08/aspectos-corretivos-orteses-podais>.

Consultado el 10 de Septiembre de 2018.

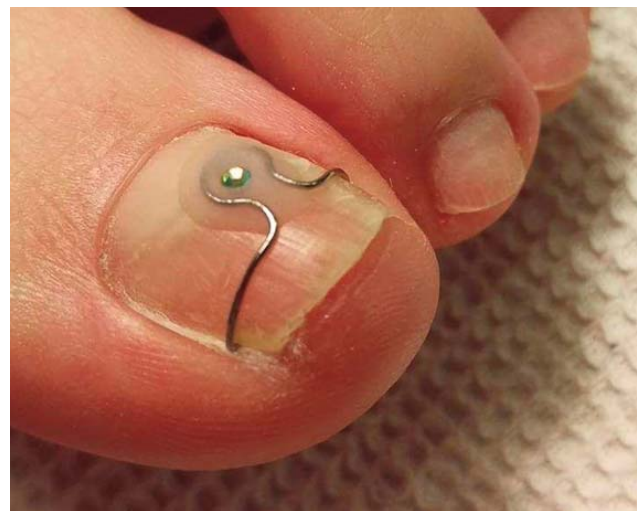

Figura 19b - Ortesis Metálica con omega.

Fuente:

<http://carlospodologo.blogspot.com/2012/08/aspectos-corretivos-orteses-podais>.

Consultado el 10 de Septiembre de 2018.



Figura 20 – Alicates para confección de omega.

Fuente:

<http://carlospodologo.blogspot.com/2012/08/aspectos-corretivos-orteses-podais>.

Consultado el 10 de Septiembre de 2018.

cuencia se vuelve dolorosa, lo que puede provocar onicocriptosis, onicolisis, hiperqueratosis de los surcos de las uñas, onicofosis, onicomiosis y otras onicopatías.

Para Piedade (2002, p. 128), el uso de esta resina en podología está restringido solo a prácticas dirigidas a las láminas de las uñas, es decir, intervenciones que requieren ortesis de láminas atrofiadas o perdidas, complemento parcial de láminas, dispositivos compensadores de presión en casos de onicofosis o equivalente, adhesivo de las ortesis metálicas o de memoria recta, prótesis o complemento parcial de láminas, asociadas a antimicóticos, como adyuvantes en la lucha contra las onicomiosis.

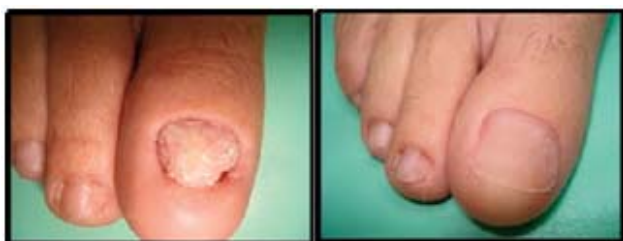

Figura 21 – Ortesis de resina acrílica.

Fuente:

<http://feetface.blogspot.com/2012/06/onioorteses-para-correcao-das-unhas.html>.

Consultado el 10 de Septiembre de 2018.

Se utiliza para complementar parte de la lámina, como un tratamiento preventivo para la protección del lecho y la preservación del surco ungueal, cuando haya pérdida de ella, y estéticamente cuando se ve afectada por una infección por hongos, ya que está hecha con resina acrílica autopolimerizable y moldeada manualmente en la lámina, no pudiendo ser aplicada a las lesiones para no provocar reacciones alérgicas (NUSSBAUMER, 2007, p. 115).

La resina acrílica, ampliamente utilizada en odontología, tiene la función de esculpir una placa ungueal, acomodándola para demarcar el lugar donde se colocará la placa, así como para eliminar y disminuir la hipertrofia del pliegue lateral y/o anterior (BARAN, NAKAMURA, p. 98).

La ortesis acrílica alivia estas presiones y, en muchos casos, la uña recupera su forma normal. Es una de las técnicas más antiguas, pero tiene excelentes resultados, especialmente cuando el corte incorrecto de una uña normal tiende a provocar onicocriptosis (BEGA, 2000, p. 108).

### 3. CONSIDERACIONES FINALES

Durante el desarrollo de este trabajo, se observó la dificultad de encontrar literatura específica

para podólogos, y luego se utilizó literatura médica para la investigación.

Cada día nos damos cuenta de la importancia de un pie sano para el equilibrio general del cuerpo. El podólogo es el profesional de la salud que participa en el tratamiento de los cambios externos del pie.

El podólogo trabaja respetando los límites de las competencias legales establecidas para él, no prescribiendo medicamentos y no utilizando técnicas invasivas (en Brasil), porque muchas alteraciones del aparato ungueal están destinados a especialidades médicas.

El conocimiento técnico es esencial para el podólogo, el conocimiento de anatomía y fisiología permite al profesional comprender las patologías sistémicas que desencadenan cambios en el sistema ungueal.

Las deformidades de las uñas han sido objeto de constantes estudios; aún no es posible determinar la mejor técnica de tratamiento conservador, ya que pueden ocurrir recidivas. La hipercurvatura ungueal transversal es una deformidad caracterizada por una mayor curvatura de la placa ungueal. Se clasifican en tres tipos: pinzas, uñas en teja y uñas dobladas.

Como tratamiento, la mayoría de los pacientes optan por métodos conservadores antes de buscar atención médica. ¿Dónde entra el importante papel del podólogo? Usando métodos conservadores como el uso de ortonixias. Sin embargo, para tener más éxito en el tratamiento, los podólogos y los médicos deben trabajar juntos en el seguimiento terapéutico.

El tratamiento conservador con ortonixias tiene una buena tasa de curación, pero el proceso es lento y progresivo y requiere la atención de un podólogo.

Finalmente, utilizando un método no invasivo, podemos obtener la corrección de la placa de la uña, respetando su integridad funcional y estética.

### 4. REFERÊNCIAS BIBLIOGRÁFICAS

BARAN, Robert; HANEKE, Eckart. Diagnóstico diferencial da unha. São Paulo: Livraria Médica Paulista Editora, 2009.

BARAN, Robert; BERKER, David de; DAWBER, Rodney. Doenças da unha: tratamento clínico e cirúrgico. Rio de Janeiro: Editora Revinter, 2000.

- BARAN, Robert; NAKAMURA, Robertha. Doenças da unha: do diagnóstico ao tratamento. Rio de Janeiro: Elsevier Editora, 2011.
- BEGA, Armando. Podologia Básica. 2ª ed. São Paulo: Vida e Consciência, 2000.
- BEGA, Armando. Tratado de Podologia. São Caetano do Sul: Yendis, 2006.
- BEGA, Armando; LAROSA, Paulo R. R. Podologia: Bases clínicas e anatômicas. São Paulo: Editora Martinari, 2010.N
- BOLOGNIA, Jean L.; JORIZZO, Joseph L.; SCHAFFER, Julie V. Dermatologia. 3. ed. Rio de Janeiro: Elsevier, 2015.
- BONALUMI, Aguinaldo; CAMPOS, Eurico C. Ribeiro; LEAL, Fabiano R. P. Carvalho. Oncologia cutânea. 1ª ed. Rio de Janeiro: Elsevier, 2017.
- BONTRAGER, Kenneth L.; LAMPIGNANO, John P. Tratado de posicionamento radiográfico e anatomia associada. 8ª ed. Rio de Janeiro: Elsevier, 2015.
- BRINCA, Ana; PEREIRA, Neide; VIEIRA, Ricardo; FIGUEIREDO, Américo. Unha em pinça. Revista SPDV n°. 69, p. 4. Portugal: 2011.
- CABRERA, Soraya C. Rivadeneira. Prevencion de las enfermedades de los pies em la poblacion anciana guia para cuidadores. Quito: Pontificia Universidad Católica Del Ecuador, 2010.
- CARDOZO, Marcelo Rocha; ZATZ, Marcelo; SOUZA, Noslen Rodrigues e Cols. Trauma do Aparelho Ungueal. Disponível em: <http://docs.bvsalud.org/biblioref/2018/02/879489/trauma-no-aparelho-ungueal.pdf>, acesso em 25 de abril de 2019.
- CHIACCHIO, N.; TAVARES, G. T.; SILVA, M. N.; SILVA, A. L. A. Uso do acelerador de cianoacrilato na fixação de lâmina plástica flexível para o tratamento da hipercurvatura transversa da unha. Surgical & Cosmetic Dermatology, vol. 8, núm. 2, pp. 154-157. Rio de Janeiro: Sociedade Brasileira de Dermatologia, 2016. Disponível em: <<http://www.redalyc.org/articulo.oa?id=265546364004>> Acesso em: 02 de janeiro de 2018.
- CORDEIRO, T.L; HIRATA, S.H.; ENOKIHARA, M.Y. Tratamento de disfunções ungueais com órteses. Rev. Bras. Med., 2009. Disponível em: <[http://www.moreirajr.com.br/revistas.asp?id\\_materia=4001&fase=imprime](http://www.moreirajr.com.br/revistas.asp?id_materia=4001&fase=imprime)> Acesso em 02 de janeiro de 2018.
- DRAKE, Richard L.; VOGL, A. Wayne; MITCHELL, Adan W. M. Grays's anatomia para estudante. Rio de Janeiro: Elsevier, 2005.
- ESPINOZA, Mario Alberto Gómez. A podologia do século XXI. Revista de Podologia, n. 46, p. 23 - 25, out. 2012.
- GARTNER, Leslie P.; HIATT, James L. Tratado de histologia em cores. 3. ed. Rio de Janeiro: Elsevier, 2007.
- GIL, Antônio Carlos. Como elaborar projetos de pesquisa. 3ª. Ed. São Paulo: Atlas, 1991.
- GOLDCHER, Alain. Podologia. 5ª Edição. Editora Roca Ltda, São Paulo, 2009.
- GOMES, Celso. Diabético: cuide de seus pés. Editora AGE. Porto Alegre, RS. 2005.
- GUSSO, Gustavo; LOPES, José M. C. Tratado de medicina de família e comunidade: princípios, formação e prática. Porto Alegre: Artmed, 2012.
- JUSTINO, Conceição Ap. de Paula; JUSTINO, Jayme Roberto; BOMBONATO, Aparecida Maria. Patologias das unhas. São Paulo: Páginas do Brasil, 2011.
- KADUNC, Bogdana; PALERMO, Eliandre; ADDOR, Flávia et al. Tratado de Cirurgia Dermatologica, Cosmiatria e Laser da SBD. Rio de Janeiro: Elsevier Editora Ltda, 2013.
- KIERSZENBAUM, Abraham L.; TRES, Laura L. Histologia e biologia celular: uma introdução à patologia. Rio de Janeiro: Elsevier, 2012.
- LUECKENOTTE, Anette Giesler; BRUM, Ana Karine Ramos. Avaliação em Gerontologia. Rio de Janeiro: Reichmann & Affonso Editora, 2002.
- MADELLA. Orlando Jr. O que é podologia? São Paulo, 2004. Disponível em: <http://www.podologoorlando.com.br/detalhes.asp?cod=22>. Acesso em: 18 set. 2017.
- MARTINEZ, Gregório, SANTOS Vp, BÉRGAMO R, e Cols. Alterações ungueais nos pacientes portadores de insuficiência renal crônica em hemodiálise. An Bras Dermatol. 2010;85 (3):318-23. Disponível em: <http://www.scielo.br/pdf/abd/v85n3/a04v85n3.pdf>. Acesso em 28 de abril de 2019
- MARTINI, Frederic H.; TIMMONS, Michael J;

- TALLITSCH, Robert B. Anatomia Humana. 6ª Ed. Porto Alegre: Artmed, 2009.
- MASCARO, R. Lições sobre patologia do pé. 2ª Ed. Rio de Janeiro, 2003.
- NUSSBAUMER, Patrick; JUSTINO, Jayme Roberto; JUSTINO, Conceição Aparecida de Paula; BOMBONATO, Aparecida Maria. UNHA: Técnicas e Procedimentos do Aparelho Ungueal. Ed Páginas do Brasil, São Paulo, 2007.
- PERYASSÚ, Marcius Achiamé. Dermatologia para o clínico – Diagnóstico e tratamento. 1ª Ed. Rio de Janeiro: Editora Rubio, 2016.
- PIEIDADE, Paulo. Podologia: técnicas de trabalho e instrumentação no atendimento de patologia dos pés. 2 Ed. São Paulo: Senac, 2002.
- PIEIDADE, Paulo. Técnicas de Trabalho e Instrumentação no Atendimento de patologias dos Pés. São Paulo: Editora SENAC, 1999.
- PRENTICE, William E. Fisioterapia na prática esportiva: uma abordagem baseada em competências. 14. ed. Porto Alegre: AMGH, 2012.
- PUERTAS, Judith E. Zacheo. É possível, por meio de tratamento podológico incruento, corrigir as deformações da lâmina ungueal. Revista Podologia. Uruguai, nº 76, p. 23, 2017.
- PURI, N., KAUR, T. Um estudo das alterações nas unhas em várias dermatoses. Nossa Dermatologia Online, Índia, nº 3, p. 164, 2012.
- RIBEIRO, Bruno. Tratamento de unha em telha pela técnica de Zook: relato de cinco casos. An. Bras. Dermatol., vol. 83, nº 3, p. 237. Rio de Janeiro 2008.
- RIVITTI, Evandro A., Manual de dermatologia clínica de Sampaio e Rivitti. São Paulo: Artes Médicas, 2014.
- ROBBINS, Jeffrey. Podologia: Atenção Primária. Buenos Aires-AR. Editora Médica Panamericama. 1995.
- SANTOS, Vitorino Modesto; BLANGER, Vanessa; CANÇADO, Ana Carolina Vieira & Cols. Relato de Caso: Idosa com síndrome das unhas amarelas e unhas em pinça. 2014. Disponível em: [bdtd.ucb.br/index.php/rmsbr/article/view/5048/3313](http://bdtd.ucb.br/index.php/rmsbr/article/view/5048/3313). Acesso em 28 de abril, 2019.
- SILVAA, Jefferson Braga; GERHARDT, Samanta. Artigo Original: Trauma do complexo ungueal: Disponível em: [http://www.scielo.br/pdf/rbort/v49n2/pt\\_0102-3616-rbort-49-02-00111.pdf](http://www.scielo.br/pdf/rbort/v49n2/pt_0102-3616-rbort-49-02-00111.pdf), acesso em 25 de abril de 2019.
- SOUSA, Mª Auxiliadora Jeunon; VARGAS, Thiago Jeunon de Sousa. Anatomia, fisiologia e histologia da pele. In: KEDE, Maria Paulina Villarejo; SABATOVICH, Oleg. Dermatologia estética. São Paulo: Atheneu, 2004. cap. 4. p. 3-7.
- TASSARA, Glaysson et al. Correção de hipercurvatura transversa da unha utilizando enxerto de derme autóloga. SBD, vol. 3, p.2. São Paulo: 2011.
- TORTORA, Gerard J.; DERRICKSON. Bryan. Corpo humano: fundamentos de Anatomia e Fisiologia, 10ª ed. Porto Alegre: Artmed, 2017.
- TOSTI, Antonella; PIRACCINI, Bianca M.; DI CHIACCHIO, Nilton. Doenças das unhas: clínica e cirurgia. 1ª ed. São Paulo: Luana Livraria Editora, 2007.
- VIANA, Maria Auxiliadora Fontenelle. Fundamentos de teoria podológica. 1ª ed. Minas Gerais: Lithera Maciel, 2007.
- VIANA, Maria Auxiliadora Fontenelle. Manual de Procedimentos Podológicos. Minas Gerais: Lithera Maciel Editora Gráfica Ltda, 2002; 2009.
- WINER, Karen k. Hipoparatiroidismo e manifestações clínicas. Disponível em: <http://www.clieme.com.br/noticia.php?id=112>. Acesso em 28 de abril de 2019.

**www.revistapodologia.com**

**>>> 1995 >>> 2019 = + de 24 anos >>>**