

revistapodologia .com

Nº 123 - agosto 2025



Revista Digital de Podología
Gratuita - En español

revistapodologia.com

Revistapodologia.com n° 123
agosto 2025

Director

Alberto Grillo

revista@revistapodologia.com

ÍNDICE

Pag.

4 - Actualización del tratamiento del pie zambo congénito.
Marta Salom Taverner, Ana Maria Ey Batlle. España.

Revistapodologia.com

Tel: +598 99 232929 (WhatsApp) - Montevideo - Uruguay.
www.revistapodologia.com - revista@revistapodologia.com

La Editorial no asume ninguna responsabilidad por el contenido de los avisos publicitarios que integran la presente edición, no solamente por el texto o expresiones de los mismos, sino también por los resultados que se obtengan en el uso de los productos o servicios publicitados. Las ideas y/u opiniones vertidas en las colaboraciones firmadas no reflejan necesariamente la opinión de la dirección, que son exclusiva responsabilidad de los autores y que se extiende a cualquier imagen (fotos, gráficos, esquemas, tablas, radiografías, etc.) que de cualquier tipo ilustre las mismas, aún cuando se indique la fuente de origen. Se prohíbe la reproducción total o parcial del material contenido en esta revista, salvo mediante autorización escrita de la Editorial. Todos los derechos reservados.

IMPRESIÓN DE PLANTILLAS 3D

Herbitas
Laboratorios


STEP TO THE FUTURE

LLEGA LA REVOLUCIÓN EN LA CREACIÓN DE PLANTILLAS PERSONALIZADAS

- ✓ Asigna la dureza (Shore) necesaria a cada parte de la plantilla.
- ✓ Replica una plantilla nueva con total exactitud.
- ✓ Realiza las variaciones en cada una de las partes de las plantillas en función de las necesidades.

NOVEDADES SOFTWARE

Balance Invertido de Blake.
Posibilidad de añadir e logo de la clínica.
Piezas para posturología.



Ref. 21.113.31

INCLUYE

Impresora
Escaner
Ordenador
Software
1 Rollo de material



**NUEVO
ESCANER BLUETOOTH**

Escanea tanto el pie
como las espumas fenólicas

EJEMPLO



herbitas.com



Periodista Badía, 13 B
46134 · Foios - Valencia (Spain)
Tlf: +34 96 362 79 00
herbitas@herbitas.com

Actualización del tratamiento del pie zambo congénito.

Marta Salom Taverner, Ana María Ey Batlle. España

Marta Salom Taverner: Unidad de Cirugía Ortopédica y Traumatología Infantil. Hospital Universitario y Politécnico La Fe. Valencia.

Ana María Ey Batlle: Equipo Ponseti Dra. Anna Ey. Clínica Diagonal. Barcelona.

Cita bibliográfica

Salom Taverner M, Ey Batlle AM. Actualización del tratamiento del pie zambo congénito. Rev Pie Tobillo. 2025;39(1):5-14. doi: 10.24129/j.rpt.3901.fs2505004.

Licencia:

Este contenido es de acceso abierto (Open-Access) y se ha distribuido bajo los términos de la licencia Creative Commons CC BY-NC-ND (Reconocimiento-NoComercial-SinObra-Derivada 4.0 Internacional) que permite usar, distribuir y reproducir en cualquier medio siempre que se citen a los autores y no se utilice para fines comerciales ni para hacer obras derivadas.

Resumen

El método de Ponseti es, actualmente, el tratamiento de elección del pie zambo congénito. Aunque la técnica fue descrita por el Dr. Ignacio Ponseti en la década de los sesenta, su descripción sigue siendo válida y su aplicación de forma estricta por profesionales entrenados consigue la corrección de esta deformidad congénita con muy buenos resultados.

El objetivo de este trabajo es hacer un repaso de lo publicado en los últimos años sobre esta patología y la aplicación del método de Ponseti.

Se está investigando sobre la etiología del pie zambo, descubriéndose nuevas alteraciones genéticas relacionadas con esta patología, pero aún no se ha identificado una alteración concreta que nos permita un diagnóstico genético.

El diagnóstico prenatal del pie zambo ha mejorado mucho en los últimos años y eso ha permitido que los padres puedan informarse sobre el tratamiento de esta patología, ayudando a comprender las bases del tratamiento, aunque el diagnóstico de confirmación se hace al nacimiento con la exploración clínica del pie.

Las bases que describió Ponseti sobre esta patología siguen vigentes hoy en día, siendo trasladadas a las teorías biomecánicas actuales del pie para comprender mejor los fundamentos de su método. Conocer y entender los cambios biomecánicos y biológicos que ocurren en el pie zambo ayudan a aplicar mejor el tratamiento.

Las recidivas pueden aparecer tras el tratamiento de un pie zambo con el método de Ponseti, ya que la causa sigue presente. Reconocerlas y tratarlas adecuadamente es necesario, por ello se siguen buscando factores de riesgo para estas.

El método de Ponseti ha demostrado ser, también, el método de elección para pies zambos no idiopáticos sindrómicos o neurológicos, y cada vez aparecen más publicaciones que demuestran los buenos resultados con pequeñas variaciones en su aplicación y con un mayor riesgo de recidivas.

Palabras clave: Pie zambo, Pie equino, varo, Método de Ponseti

Update on the treatment of congenital clubfoot

Abstract

The Ponseti method is currently the gold standard for the treatment of choice for congenital clubfoot. Although Dr. Ignacio Ponseti described the technique in the 1960s, his description remains valid, and

its strict application by trained professionals yields very good results in correcting this congenital deformity.

The objective of this article is to review what has been published in recent years on this condition and the application of the Ponseti method.

Research into the aetiology of clubfoot is ongoing, and new genetic alterations related to this condition have been discovered, but a specific alteration that allows for a genetic diagnosis has not yet been identified.

Prenatal diagnosis of clubfoot has improved significantly in recent years, allowing parents to learn more about the treatment of this condition and understand the basics of treatment. However, the definitive diagnosis is made at birth with a clinical examination of the foot.

The bases Ponseti described for this pathology remain relevant today and have been applied to current foot biomechanical theories to better understand the fundamentals of his method. Understanding the biomechanical and biological changes that occur in clubfoot helps to better implement treatment.

Recurrences can occur after clubfoot treatment with the Ponseti method, as the underlying cause is still present. Recognising and treating them appropriately is essential, which is why risk factors for these recurrences continue to be investigated.

The Ponseti method has also proven to be the method of choice for non-idiopathic syndromic or neurological clubfoot, and an increasing number of publications are appearing demonstrating good results with minor variations in its application and with a higher risk of recurrence.

Keywords: ClubfootEquinovarus footPonseti method

Introducción

Independientemente de la gravedad inicial y de la etiología, el método de Ponseti es actualmente el tratamiento de elección para el pie zambo a escala mundial. La técnica consiste en la manipulación y el enyesado seriado, seguidos de una tenotomía del tendón de Aquiles y el uso de una ortesis hasta la edad de caminar.

Esta técnica, que ya fue descrita en un tema de actualización publicado en esta revista en el año 2017 por la Dra. Ey, sigue vigente hoy en día sin variaciones en la técnica(1).

El objetivo de este artículo es hacer una revisión de lo que se ha publicado en la última década sobre el tratamiento de pie zambo y el método de Ponseti.

Epidemiología

El pie zambo o equinovaro congénito sigue siendo una de las deformidades congénitas más frecuentes que, sin un tratamiento adecuado, puede producir problemas de movilidad en la infancia.

Clásicamente, se ha estimado que la incidencia de esta deformidad congénita es de 1 a 6,8 cada 1.000 recién nacidos vivos, pero la incidencia es distinta según la región geográfica(1). En un reciente metaanálisis se vio que la incidencia global es de 1,10 por 1.000 nacimientos (IC 95%: 0,93-1,28), pero los datos mostraron una prevalencia de 0,86 por 1.000 nacidos vivos en la región del Pacífico occidental en contraste con el 1,80 por 1.000 nacidos vivos (IC 95%: 1,32-2,28) en la región de Asia sudoriental y el 1,31 (IC 95%: 0,86-1,77) en África. Siendo la incidencia estimada similar en las regiones de Europa y panamericana(2,3).

Esto tiene una gran relevancia ya que se estima que el 80% de los niños que nacen con pie zambo cada año residen en países de ingresos bajos y medianos con menos acceso a un tratamiento adecuado.

El pie zambo es más frecuente en varones (4:1) y la presentación bilateral es ligeramente más frecuente que la unilateral, estando afectado ligeramente más frecuentemente el lado derecho(2,3,4).

Aproximadamente, el 80% se presenta de forma aislada y el resto asociado a otras anomalías congénitas sindrómicas (cromosómicas, genéticas o teratogénicas) o fenotipos no sindrómicos (múltiples anomalías congénitas)(4).

Etiología

Se cree que la etiología del pie zambo es una combinación de factores genéticos y ambientales.

Hasta la fecha, la vía PITX1-TBX4, cuyo correcto funcionamiento es necesario para el desarrollo nor-

mal de las extremidades posteriores, se describe en la literatura como la más fuertemente asociada con la deformidad. Se han descrito mutaciones en ambos genes(5).

Varios estudios respaldan la evidencia del papel crucial de los genes PITX1 (MIM 602149) y TBX4 (MIM 601719) en el desarrollo temprano de las extremidades y la etiología del pie zambo. PITX1 y TBX4 codifican dos factores de transcripción que se expresan principalmente en las extremidades posteriores en desarrollo: PITX1 está involucrado en la identidad de las extremidades posteriores y TBX4 es un factor de transcripción T-box específico de las extremidades posteriores que participa en la formación de patrones de los músculos y tendones de las extremidades(5).

A pesar de estos hallazgos esporádicos, aún no se conoce el verdadero impacto de las variantes en estos dos genes en la determinación del pie zambo y solo unos pocos pacientes con pie zambo idiopático con antecedentes familiares presentan mutaciones en estos dos genes. Esto quizás se explica porque el desarrollo de las extremidades requiere una compleja coordinación espacial y temporal de hueso, tendón y músculo, lo que podría explicar la heterogeneidad genética subyacente a la patogénesis del pie zambo.

Otras alteraciones genéticas descritas son variantes deletéreas en PILMX1B, COL9A3, COL12A1, HOXD12 y otros genes HOX(6).

Dada la heterogeneidad genética del pie zambo, algunos autores recomiendan la secuenciación del exoma como una estrategia razonable para el diagnóstico clínico, aunque el rendimiento sea modesto(6).

Por otro lado, también se ha investigado el papel de la genética en la recidiva del pie zambo. Aunque los factores socioeconómicos, la adherencia familiar y el cumplimiento del tratamiento con la ortesis han sido descritas como las principales causas de la recidiva del pie zambo, hay pacientes que desarrollan recidivas a pesar del cumplimiento del uso de la ortesis. Esto ha generado la especulación de que ciertos genes podrían desempeñar un papel en esta incidencia.

En una revisión sistemática realizada en 2023, se encontró que la eliminación de los genes de la familia HOXC y la alta expresión del gen COL y del gen relacionado con la formación fibrosa (HIF 1A) parecen estar relacionadas con las recidivas del pie zambo(7). La importancia de identificar la causa genética de la recaída podría ayudar a detectar casos resistentes al tratamiento y, con suerte, se podría realizar un tratamiento más agresivo para prevenir futuras recaídas(7).

Como factores externos se ha encontrado cierta relación entre el pie zambo y el tabaquismo materno(1).

Diagnóstico prenatal

El pie zambo se puede detectar por ecografía a partir de la semana 12 de gestación (Figura 1). Los primeros informes de imágenes prenatales del pie zambo mediante ultrasonido aparecieron en 1985(8). Desde entonces, la detección del pie zambo mediante ecografía ha mejorado drásticamente en las últimas dos décadas, aunque los diagnósticos falsos positivos siguen siendo elevados, con valores que oscilan entre el 10 y el 40%(8,9,10).

El diagnóstico diferencial principal es entre el pie zambo verdadero, categorizado como una anomalía estructural del pie resultante de una malformación en el desarrollo, y las deformidades posicionales del pie debido a la restricción intrauterina que afecta a un pie normal, como el pie supinado y el metatarso varo.

Brasseur et al. describen un análisis sistemático del pie fetal en 3 planos. En el corte sagital de la pierna, incluyendo la tibia, cuando hay posición constante del pie en flexión plantar (equino), lo más probable es que se trate de un pie zambo. Si es normal, podría descartar el diagnóstico de pie zambo. Si el corte sagital es normal y uno de los otros cortes no lo es, lo más probable es que se trate de una deformidad posicional del pie. Si el corte coronal es el único corte anormal y muestra supinación del pie, sugiere el diagnóstico de pie supinado. Si el corte transversal es el único corte anormal y muestra aducción del antepié, sugiere el diagnóstico de metatarso aducto(10).

Es importante tener en cuenta que la gravedad del pie zambo no se puede determinar mediante un examen ecográfico. Solo se puede determinar mediante un examen clínico del pie.

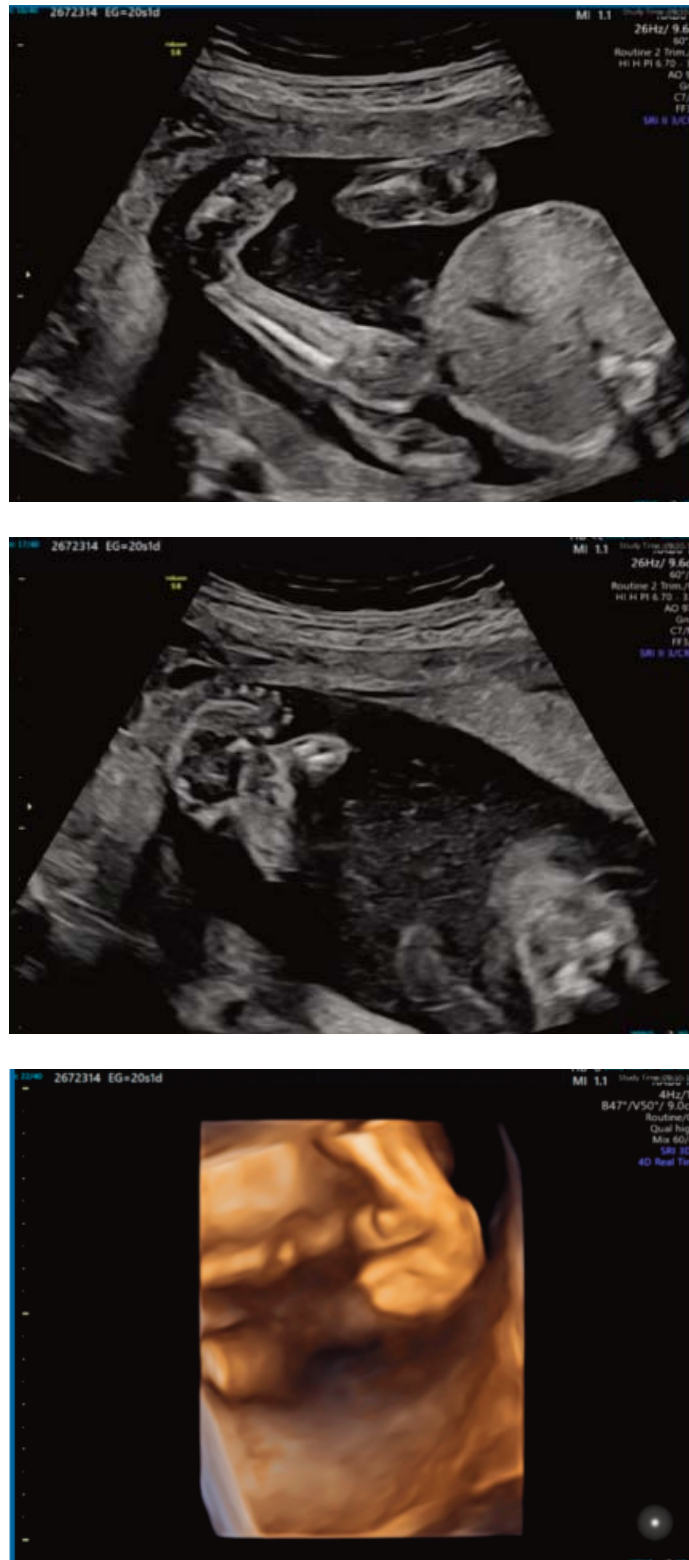

Figura 1. Imágenes de ecografía prenatal en la semana 20 donde se observa deformidad del pie en equino-varo-aducto.

El diagnóstico prenatal ayuda a los padres a comprender la patología antes del nacimiento, lo que contribuye a fortalecer el vínculo entre padres e hijos, y les brinda tiempo para familiarizarse con el tratamiento y elegir el centro donde se va a realizar(8,9). Los estudios muestran que la mayoría de las madres prefieren informarse sobre el pie zambo antes del parto(8).

Diagnóstico

Hoy en día el diagnóstico sigue siendo clínico al nacimiento, cuando se puede examinar al recién nacido para evaluar todas las deformidades que implica un verdadero pie zambo.

Además, es importante hacer una exploración completa para descartar síndromes y patologías neurológicas que se pueden asociar con un pie zambo, como una espina bífida, artrogriposis o anomalías del miembro inferior.

La deformidad tiene 4 componentes clave que se recuerdan por el acrónimo CAVE: el mediopié tiene un arco alto (cavo), el antepié está desviado hacia adentro (aducto), el talón está desviado hacia adentro (varo) y el retropié apunta hacia abajo (equino) (Figura 2). La deformidad es bastante rígida (no se corrige fácilmente con una manipulación suave) y el pie y la pantorrilla pueden ser ligeramente más pequeños que el lado opuesto normal.

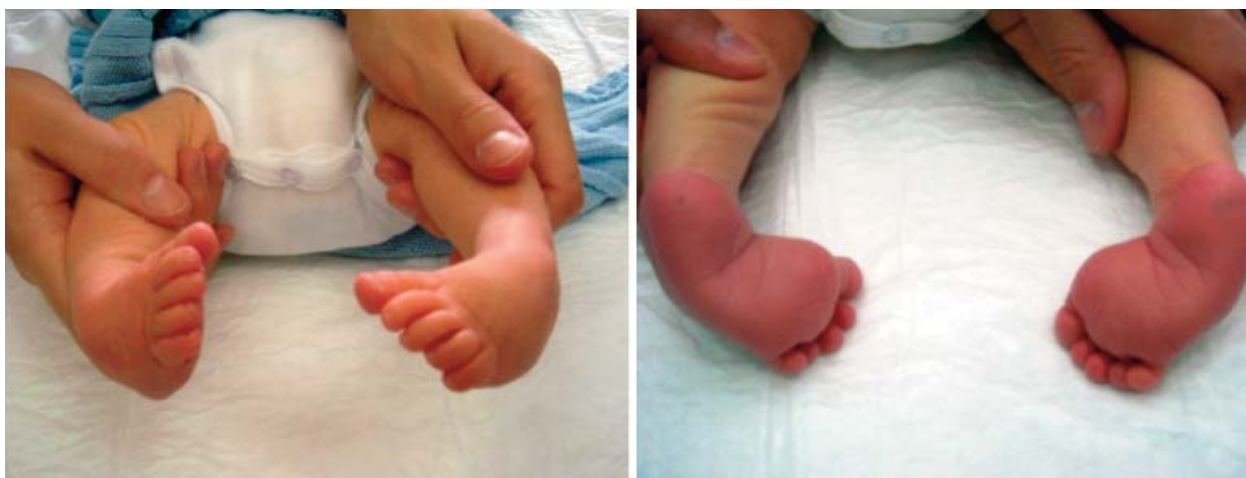

Figura 2. Imagen de unos pies zambos con las 4 deformidades que los caracterizan.

El acortamiento del tendón de Aquiles es patognomónico del pie zambo verdadero y esta característica lo distingue de otras deformidades posturales del pie, como el metatarso aducto. Si hay dudas en el diagnóstico, es mejor esperar un poco y reevaluar al paciente en unas semanas.

La gravedad del pie zambo se determina más por la flexibilidad que por su apariencia.

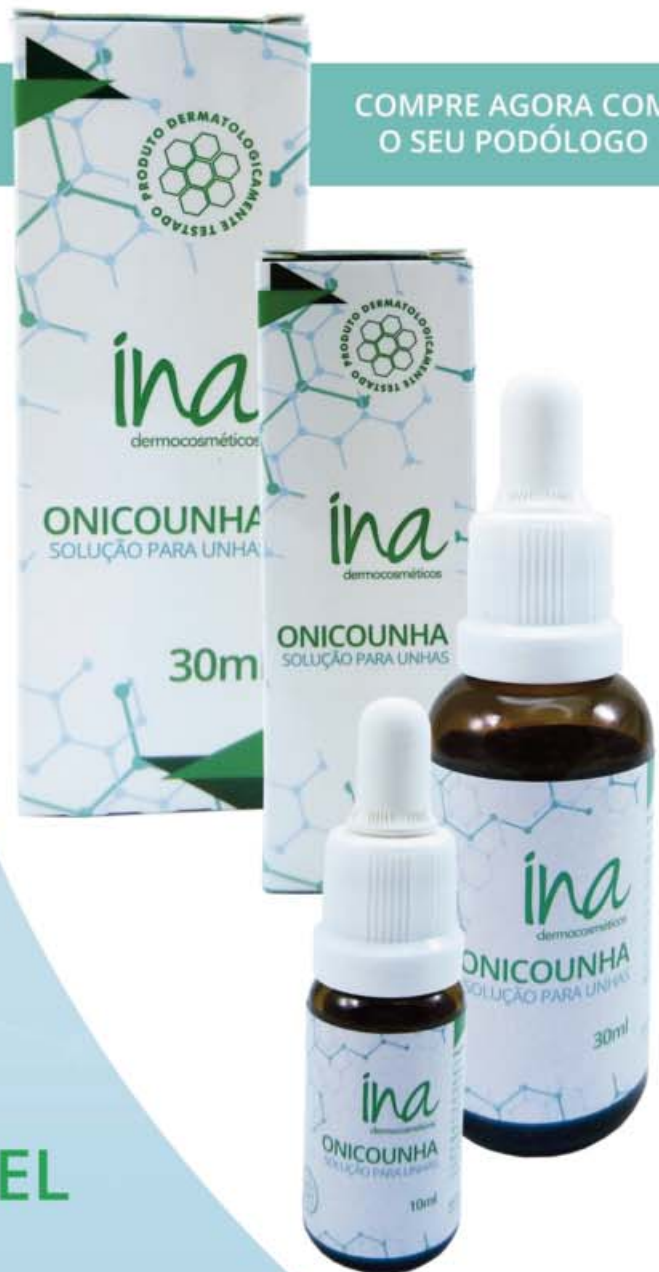Clasificación

Actualmente, las clasificaciones más utilizadas en la evaluación inicial del pie zambo siguen siendo la clasificación de Dimeglio y Pirani. La escala de Dimeglio se basa en la reductibilidad del pie, mientras que la escala de Pirani se basa en la morfología del pie; considerando su correlación y complementariedad, se sugiere que ambas escalas sean utilizadas de forma conjunta.

La escala de puntuación de Dimeglio tiene un total de 20 puntos y se clasifica como benigna si la puntuación es inferior a 5, moderada si la puntuación está entre 5 y 10, grave si la puntuación está entre 10 y 15, y muy grave si la puntuación final está entre 15 y 20. La escala de 0 a 20 se establece con base en 4 parámetros esenciales: equino en el plano sagital, desviación en varo en el plano frontal, rotación alrededor del astrágalo del bloque calcáneo-antepié y aducción del antepié sobre el retropié en el plano horizontal(11).

La escala de Pirani es un sistema sencillo para determinar la gravedad y el progreso del tratamiento en niños con pie zambo. Se basa en los signos clínicos de contractura y consta de 6 parámetros (3 en el mediopié y 3 en el retropié), que se califican como sin deformidad (0), moderada (0,5) y grave (1)(12).

COMPRE AGORA COM
O SEU PODÓLOGO



SOLUÇÃO SAUDÁVEL EM TRATAMENTO PODOLÓGICO.

Antifúngico e antisséptico.
Combate onicomicoses.
Combate a frieira, hidrata,
recupera e fortalece as unhas.

(47) 3037-3068
inadermocosmeticos.com.br f @
Rua Hermann Hering, 573 - Bom Retiro
Blumenau/SC

ina
dermocosméticos

Aunque estas 2 clasificaciones han demostrado una alta correlación inter- e intraobservador(12,13), su correlación entre la puntuación inicial y la dificultad del tratamiento es más discutida(14). Algunos artículos recientes han encontrado una relación entre las puntuaciones en estas clasificaciones con el número de yesos necesarios para corregir la deformidad, independientemente de la experiencia del profesional y con la posibilidad de recidiva en pacientes con buena cumplimentación del uso de la ortesis(15).

Bases del método de Ponseti

Hoy en día, el tratamiento de elección del pie zambo sigue siendo el método de Ponseti, siguiendo las bases descritas por el Dr. Ignacio Ponseti en su libro publicado en 1996(16).

Hay que tener claro que el pie zambo es una deformidad congénita del desarrollo, pero no una malformación embrionaria. Malformación significa “hecho mal”, mientras que deformidad significa que los huesos y las articulaciones están formados normalmente, pero están mal alineados. Cuando los huesos y las articulaciones esqueléticamente inmaduros, especialmente los muy inmaduros, están mal alineados durante un periodo prolongado, cambian de forma de acuerdo con la propiedad de Hueter-Volkman del cartílago en crecimiento. Los cambios leves en la forma en los pies zambos son, por lo tanto, secundarios a las deformidades.

El tratamiento del pie zambo mediante el método de Ponseti consigue unos pies flexibles, funcionales y de apariencia normal durante décadas. Pero para conseguir estos resultados es fundamental seguir su método de forma estricta en todos sus aspectos.

Es importante conocer la biomecánica de corrección del pie zambo en el método de Ponseti. Mosca hace una descripción muy precisa de la biomecánica del pie zambo y su corrección mediante el método de Ponseti aplicando los principios biomecánicos actuales con el concepto de la unidad calcaneopedia (UCP). La UCP incluye todos los huesos del pie, excepto el astrágalo (y excluyendo los dedos), y sabemos que esta unidad se mueve en bloque porque sus componentes están sólidamente unidos por 3 fuertes ligamentos, el ligamento calcaneoescafoideo plantar o ligamento de Spring, el ligamento bifurcado en Y del Chopart y el ligamento calcaneocuboideo.

Los principales movimientos del pie se producen entre la UCP y el astrágalo. La unidad segmentaria más pequeña e importante dentro de la UCP es el acetábulo pedis (AP), término acuñado por Scarpa en 1818, que está formado por la superficie articular proximal del escafoides, el ligamento de Spring y las facetas anterior y media del calcáneo(17).

La articulación entre la UCP/AP y el astrágalo se denomina complejo articular subastragalino (CST). En sentido estricto, la articulación subastragalina es la articulación astragalocalcánea (sub = debajo del astrágalo). Sin embargo, el calcáneo no puede moverse con respecto al astrágalo sin que el escafoides, el cuboides y el resto de la UCP se muevan con él, ya que la UCP es una extensión del calcáneo. El CST se invierte y evierte alrededor del astrágalo siguiendo el eje oblicuo de la articulación subastragalina.

En el pie zambo el CST se encuentra en una posición invertida exagerada y fija. El antepié está proinado en relación con el retropié y retorcido como una toalla. Para alinear la CPU tras localizar y bloquear la cabeza del astrágalo elevamos el primer metatarsiano para corregir su flexión plantar y supinamos el antepié para alinearlo con el retropié.

También es importante comprender los cambios biológicos e histológicos que se producen en el colágeno y el cartílago del pie zambo durante la corrección de la deformidad con el método Ponseti.

El colágeno tiene una propiedad viscoelástica que le permite elongarse cuando se somete a una carga constante y eso es lo que ocurre cuando se realizan las manipulaciones y estiramientos antes de colocar los yesos. Pero las manipulaciones deben ser suaves, porque queremos estirar el colágeno, pero no romperlo, para que no se produzca un sangrado y una cicatriz. Al retirar el yeso unos días después, el colágeno de los tendones, ligamentos y músculos es más largo que antes y permite una nueva elongación con la siguiente manipulación. Cuando se ha conseguido la corrección final, es necesario el uso de una ortesis para mantener la máxima elasticidad del colágeno y prevenir la recurrencia de la deformidad.

También se ha publicado la participación de una angiogénesis alterada de los tejidos afectados, encontrándose una mayor densidad de microvasos y arteriolas con una expresión aumentada de factores proangiogénicos(18).

Existe otro cambio biológico que se produce durante el tratamiento del pie zambo según la técnica de Ponseti, relacionado con la forma de los huesos y la orientación de las articulaciones, ya descrito por Pirani(19), quien demostró estos cambios por resonancia magnética (RM). La leve deformidad de los huesos del pie vuelve a la normalidad al corregir el pie. Esto se debe a la propiedad de Hueter-Volkman del cartílago en crecimiento.

El tendón de Aquiles está formado por haces de colágeno gruesos, tensos y no elásticos, con pocas células, por lo que suele requerir una tenotomía para completar la corrección de la deformidad en equino una vez corregidas el resto de las deformidades. Se ha relacionado la gravedad del pie con la necesidad de tener que realizar la tenotomía del tendón de Aquiles(20). El último yeso se deja 3 semanas mientras el tendón cortado se regenera, llenando el espacio entre los extremos del tendón con la longitud adecuada.

Algunos profesionales prefieren realizar la tenotomía en la consulta con anestesia local, como describe la técnica original de Ponseti(1,16), ya que la seguridad y la ausencia de complicaciones ha sido demostrada en la literatura(20,21).

Otros prefieren realizarla en quirófano bajo anestesia general, aunque algunas publicaciones advierten de los posibles riesgos a largo plazo de los niños que reciben una anestesia general a una edad muy temprana(22,23).

Una publicación reciente demuestra que la tenotomía percutánea de Aquiles realizada de forma ambulatoria es, incluso, menos estresante para el bebé en comparación con el método alternativo de colocación de una vía periférica necesaria para la anestesia general(24).

Un aspecto sobre el cual también se ha investigado es sobre la necesidad de iniciar el tratamiento nada más nacer el niño o si es posible demorar el tratamiento unas semanas sin afectar al pronóstico.

Existen varios trabajos en la literatura que apoyan la seguridad de retrasar el tratamiento unas semanas, especialmente en prematuros con pies muy pequeños(25,26).

En los últimos años se han publicado varias revisiones sistemáticas que apoyan los buenos resultados del método de Ponseti para el tratamiento del pie zambo idiopático con unas tasas de éxito cercanas al 100%(27,28).

Pies complejos

El pie equinovaro complejo es un término utilizado para describir un subconjunto de pacientes que presentan unas características especiales dentro de las deformidades del pie zambo, como son equino grave, con primer metatarsiano corto, dedo gordo hiperextendido, flexión grave de todos los metatarsianos y pliegues profundos en la planta del pie y por encima del talón. Estos pies muchas veces son yatrogénicos, al haber recibido un tratamiento previo con una mala técnica de yeso, aunque también se ha descrito que podrían ser idiopáticos y tener estas características desde el inicio, dificultando su enyesado(29,30).

El pie zambo complejo requiere un reconocimiento temprano y un ajuste del protocolo de yeso utilizando la técnica descrita por Ponseti específica para este tipo de pies, utilizando la técnica de los 4 dedos y evitando la hiperabducción(29).

A pesar de la buena adherencia de la ortesis, en general, los pies zambos complejos se asocian con un mayor riesgo de recaída(29,30).

Recidivas

Las recidivas son propias del pie zambo, ya que la causa, es decir, la alteración de los tejidos blandos, no desaparece. La incidencia es variable dependiendo de la definición de la recidiva y del tiempo de seguimiento, pero se ha descrito de hasta un 67%(31).

Una revisión sistemática de Thomas et al. encontró que en pacientes con pies zambos corregidos inicialmente mediante el método de Ponseti, la tasa de recaída y el porcentaje de pies que requieren una intervención quirúrgica extraarticular aumentan a medida que aumenta la duración del seguimiento(31).

Por ello, se recomienda informar a los padres de la posibilidad de recidiva durante el crecimiento del niño y un seguimiento de estos pacientes de forma anual hasta la madurez esquelética.

Se han estudiado los factores de riesgo para que se produzcan estas recidivas, habiéndose encontrado la mala cumplimentación de la ortesis y la deficiente actividad muscular eversora como los principales factores de riesgo de recidiva(1,14,32). Por ello, algunos autores proponen añadir estiramientos adicionales durante el protocolo de uso de la ortesis, aunque no existe aún evidencia científica sobre su utilidad(14).

Como factor protector de la aparición de recidivas se ha descrito la hiperlaxitud(32).

Las recidivas se pueden tratar mediante la manipulación repetida y la aplicación de yesos, seguidas de la reanudación del uso de la ortesis en pacientes pequeños y en más mayores con un procedimiento quirúrgico extraarticular, generalmente una transferencia del tendón tibial anterior con manipulaciones y yesos previos si los pies presentan una deformidad rígida(1,31).

Retraso en el desarrollo motor

Otra área donde se ha investigado es si la presencia de un pie zambo está asociada con un retraso en la adquisición de las habilidades motoras.

Algunos artículos han encontrado que los niños con pies zambos tratados con el método de Ponseti tardan aproximadamente 2 meses más en conseguir deambular de forma independiente en comparación con los niños sin esta patología(33,34).

La causa de este retraso no se conoce. Se ha especulado que podría ser debido a que la inmovilización con yesos y la utilización de la ortesis podría cambiar el balance o la fuerza de ciertos grupos musculares, pero otros autores piensan que la razón podría ser una disfunción del desarrollo motor leve asociada en estos pacientes(34).

Discrepancia de longitud de los miembros inferiores

Como se ha discutido previamente, el pie zambo se produce por unas anomalías en el miembro inferior y, a pesar del tratamiento exitoso, es frecuente que el pie afecto sea más pequeño de tamaño, la pierna tenga una circunferencia más pequeña y que ese miembro sea más corto en los casos unilaterales.

Los últimos artículos publicados sobre la discrepancia de longitud en los pacientes con pie zambo encuentran una incidencia del 9-14,4% con una magnitud media de 1,2 cm, siendo más frecuente en los casos unilaterales y en aquellos pacientes con recidivas que requieren tratamientos adicionales(35,36).

Pies zambos no idiopáticos

El método de Ponseti también se ha demostrado eficaz en pies no idiopáticos sindrómicos, como en artrogriposis, o neurológicos, como en mielomeningocele(37).

La artrogriposis congénita se caracteriza por una rigidez articular de 2 o más articulaciones presentes en el momento del nacimiento. La afectación de los pies es muy frecuente, con una incidencia de pies zambos de hasta el 90%(38).

El objetivo del tratamiento de un pie zambo en una artrogriposis es conseguir un pie plantígrado no doloroso que permita el calzado y la marcha independiente.

El tratamiento clásico de estos pies ha sido quirúrgico, mediante osteotomías, talectomías y artrodesis, con malos resultados, gran porcentaje de recidivas y resultados funcionales pobres.

En una revisión sistemática realizada recientemente, el porcentaje de éxito para la corrección inicial de estos pies es del 91% y del 68% en la revisión final(38). Es decir, el porcentaje de recidivas es alto porque los pies zambos artrogripóticos son más rígidos y además suelen asociar otras deformidades de los miembros inferiores que dificultan el tratamiento posterior con ortesis.

Por ello, en estos casos, suelen ser necesarios un número mayor de yesos para obtener la corrección inicial, hay que hacer un seguimiento más cercano, repetición de las manipulaciones y los yesos, modificar el protocolo de utilización de la ortesis según las deformidades asociadas y prolongar su uso más tiempo(36). Aun así, hoy en día el tratamiento de elección en el pie zambo artrogripótico es el método de Ponseti(37,38).

En los niños con mielomeningocele, la incidencia de pies zambos, considerando todas las deformidades del pie, es del 25 al 36%. En una revisión sistemática publicada en 2024 se observó que el método Ponseti consigue una alta tasa de corrección inicial satisfactoria (93%), siendo una excelente opción para el tratamiento de estos pies.

Sin embargo, es necesario ser consciente de las complicaciones y tener en cuenta que los pacientes tienen pies insensibles, más susceptibles a lesiones cutáneas y fracturas, y requieren un seguimiento prolongado para el diagnóstico temprano y la intervención en caso de recidivas, descritas en un 62% de los casos, además del uso prolongado de ortesis(39).

Pies zambos en niños mayores

El pie zambo no tratado en un niño que ya ha empezado a caminar (neglected foot) se observa con frecuencia en países de bajos ingresos, donde las desigualdades en salud y las grandes distancias entre algunas comunidades rurales y las clínicas adecuadas son considerables. Estos pies empeoran con el tiempo debido a las fuerzas que se transmiten a través del pie mal posicionado durante la deambulación; en casos extremos, el pie se orienta hacia atrás y el paciente camina sobre el dorso.

Se desarrollan callosidades dolorosas en la piel inadecuada del dorso del pie, que luego se desgasta y se infecta. El pie se vuelve progresivamente más difícil de calzar y tratar.

En estos pies también se puede utilizar el método de Ponseti con algunas modificaciones, como un mayor número de manipulaciones y yesos, periodos más largos de enyesado, manipulaciones más prolongadas y el uso de ortesis de tobillo y pie (OAF) en lugar de botas y barras.

Se han demostrado resultados alentadores en pacientes de hasta 12 años con estas técnicas, aunque los resultados son mejores en pacientes más jóvenes y para deformidades del antepié que del retro-pié(1,40,41).

Responsabilidades éticas

Protección de personas y animales.

Los autores declaran que para esta investigación no se han realizado experimentos en seres humanos ni en animales.

Confidencialidad de los datos.

Los autores declaran que han seguido los protocolos de su centro de trabajo sobre la publicación de datos de pacientes.

Derecho a la privacidad y consentimiento informado.

Los autores declaran que en este artículo no aparecen datos de pacientes.

Financiación.

Los autores declaran que este trabajo no ha sido financiado.

Conflicto de intereses.

Los autores declaran no tener ningún conflicto de interés.

Referencias bibliográficas

1. Ey Batlle AM. Tratamiento del pie equinovaro congénito. Tema de actualización. Rev Pie Tobillo. 2017;31(1):3-14.
2. Smythe T, Rotenberg S, Lavy C. The global birth prevalence of clubfoot: a systematic review and meta-analysis. EClinicalMedicine. 2023;63:102178. Erratum in: EClinicalMedicine. 2025;80:103087.
3. Smythe T, Rotenberg S, Lavy C. Corrigendum for "The global birth prevalence of clubfoot: a systematic review and meta-analysis". EClinicalMedicine. 2025;80:103087. Erratum for: EClinicalMedicine. 2023;63:102178.
4. Wang H, Barisic I, Loane M, Addor MC, Bailey LM, Gatt M, et al. Congenital clubfoot in Europe: A population-based study. Am J Med Genet A. 2019;179(4):595-601.
5. Bianco AM, Ragusa G, Di Carlo V, Faletra F, Di Stazio M, Racano C, et al. What Is the Exact Contri-

bution of PITX1 and TBX4 Genes in Clubfoot Development? An Italian Study. *Genes (Basel)*. 2022;13(11):1958.

6. Charng WL, Nikolov M, Shrestha I, Seeley MA, Josyula NS, Justice AE, et al. Exome sequencing of 1190 non-syndromic clubfoot cases reveals HOXD12 as a novel disease gene. *J Med Genet*. 2024;61(7):699-706.

7. Muhammad H, Haryana SM, Magetsari R, Kurniawan A, Baikuni B, Saraswati PA. Genetic Role in Recurrence of Idiopathic CTEV: A Systematic Review. *Orthop Res Rev*. 2023;15:19-25.

8. Radler C, Myers AK, Burghardt RD, Arrabal PP, Herzenberg JE, Grill F. Maternal attitudes towards prenatal diagnosis of idiopathic clubfoot. *Ultrasound Obstet Gynecol*. 2011;37(6):658-62.

9. Ruzzini L, De Salvatore S, Longo UG, Marino M, Greco A, Piergentili I, et al. Prenatal Diagnosis of Clubfoot: Where Are We Now? Systematic Review and Meta-Analysis. *Diagnostics (Basel)*. 2021;11(12):2235.

10. Brasseur-Daudruy M, Abu Amara S, Ickowicz-Onnient V, Touleimat S, Verspyck E. Clubfoot Versus Positional Foot Deformities on Prenatal Ultrasound Imaging. *J Ultrasound Med*. 2020;39(3):615-23.

11. Diméglio A, Bensahel H, Souchet P, Mazeau P, Bonnet F. Classification of clubfoot. *J Pediatr Orthop B*. 1995;4(2):129-36.

12. Sharma P, Verma R, Gaur S. Interobserver Reliability of Pirani Clubfoot Severity Scoring between an Orthopedic Surgeon, a Resident Doctor, and a Nonmedical Counsellor at a Clubfoot Clinic. *Indian J Orthop*. 2018;52(6):645-50.

13. Pavone V, Vescio A, Culmone A, Caldaci A, Rosa P, Costarella L, Testa G. Interobserver Reliability of Pirani and Dimeglio Scores in the Clinical Evaluation of Idiopathic Congenital Clubfoot. *Children (Basel)*. 2021;8(8):618.

14. Van Schelven H, Moerman S, Van der Steen M, Besselaar AT, Greve C. Prognostic factors for recurrent idiopathic clubfoot deformity: a systematic literature review and meta-analysis. *Acta Orthop*. 2022;93:11-28.

15. Tahririan MA, Ardakani MP, Kheiri S. Can clubfoot scoring systems predict the number of casts and future recurrences in patients undergoing Ponseti method? *J Orthop Surg Res*. 2021;16(1):238.

16. Ponseti IV. *Congenital clubfoot: fundamentals of treatment*. Oxford, UK: Oxford University Press; 1996.

17. Mosca VS. Clubfoot pathoanatomy-biomechanics of deformity correction: a narrative review. *Ann Transl Med*. 2021;9(13):1096.

18. Novotny T, Eckhardt A, Knitlova J, Doubkova M, Ostadal M, Uhlik J, Musilkova J. Increased Microvessel and Arteriole Density in the Contracted Side of the Relapsed Clubfoot. *J Pediatr Orthop*. 2020;40(10):592-6.

19. Pirani S, Zeznik L, Hodges D. Magnetic resonance imaging study of the congenital clubfoot treated with the Ponseti method. *J Pediatr Orthop* 2001;21:719-26.

20. Cao L, Parenti S, Jo CH, Riccio AI. Is percutaneous heel cord tenotomy a necessary component in the Ponseti treatment of idiopathic clubfoot deformity? *J Pediatr Orthop B*. 2025;34(2):157-61.

21. Lebel E, Karasik M, Bernstein-Weyel M, Mishukov Y, Peyser A. Achilles tenotomy as an office procedure: safety and efficacy as part of the Ponseti serial casting protocol for clubfoot. *J Pediatr Orthop*. 2012;32(4):412-5.

22. Kalkman CJ, Peelen L, Moons KG, Veenhuizen M, Bruens M, Sinnema G, de Jong TP. Behavior and development in children and age at the time of first anesthetic exposure. *Anesthesiology*. 2009;110(4):805-12.

23. Wilder RT, Flick RP, Sprung J, Katusic SK, Barbaresi WJ, Mickelson C, et al. Early exposure to anesthesia and learning disabilities in a population-based birth cohort. *Anesthesiology*. 2009;110(4):796-804.

24. Ey Batlle A, Jordan I, Míguez González P, Vinyals Rodríguez M. Comparative Study of Acute Stress in Infants Undergoing Percutaneous Achilles Tenotomy for Clubfoot vs. Peripheral Line Placement. *Children (Basel)*. 2024;11(6):633.

25. Iltar S, Uysal M, Alemdaro lu KB, Aydo an NH, Kara T, Atlihan D. Treatment of clubfoot with the Ponseti method: should we begin casting in the newborn period or later? *J Foot Ankle Surg*. 2010;49(5):426-31.

26. Zionts LE, Sangiorgio SN, Cooper SD, Ebramzadeh E. Does Clubfoot Treatment Need to Begin As Soon As Possible? *J Pediatr Orthop*. 2016;36(6):558-64.

27. Maghfuri HB, Alshareef AA. The Efficacy of the Ponseti Method in the Management of Clubfoot: A Systematic Review. *Cureus*. 2024;16(1):e52482.

28. López-Carrero E, Castillo-López JM, Medina-Alcantara M, Domínguez-Maldonado G, García-Paya I, Jiménez-Cebrián AM. Effectiveness of the Ponseti Method in the Treatment of Clubfoot: A Systematic

Review. Int J Environ Res Public Health. 2023;20(4):3714.

29. Ponseti IV, Zhivkov M, Davis N, Sinclair M, Dobbs MB, Morcuende JA. Treatment of the complex idiopathic clubfoot. Clin Orthop Relat Res. 2006;451:171-6.

30. Masquijo J, Arana E. Complex clubfoot: my 5 tips for appropriate evaluation and treatment with the Ponseti method. Acta Ortop Mex. 2023;37(4):233-6.

31. Thomas HM, Sangiorgio SN, Ebrahimzadeh E, Zions LE. Relapse Rates in Patients with Clubfoot Treated Using the Ponseti Method Increase with Time: A Systematic Review. JBJS Rev. 2019;7(5):e6.

32. Cosma DI, Corbu A, Nistor DV, Todor A, Valeanu M, Morcuende J, Man S. Joint hyperlaxity prevents relapses in clubfeet treated by Ponseti method-preliminary results. Int Orthop. 2018;42(10):2437-42.

33. Zions LE, Packer DF, Cooper S, Ebrahimzadeh E, Sangiorgio S. Walking age of infants with idiopathic clubfoot treated using the ponseti method. J Bone Joint Surg Am. 2014;96(19):e164.

34. Bertinatto R, Forlin E, Wustro L, Tolotti JO, de Souza GAL. Does the Presence of Clubfoot delay the Onset of Walking? Rev Bras Ortop (Sao Paulo). 2020;55(5):637-41.

35. Addar A, Bouchard M. Clinically Detected Leg Length Discrepancy in Patients With Idiopathic Clubfoot Deformity: Prevalence and Outcomes. J Pediatr Orthop. 2022;42(7):e772-e776.

36. Schaibley C, Torres-Izquierdo B, Siddabattula R, Hosseinzadeh P. Prevalence and Risk Factors for Leg Length Discrepancy in Children With Idiopathic Clubfoot Treated With Ponseti Method. J Pediatr Orthop. 2025;45(4):234-8.

37. Shah A, Aroojis A, Mehta R. The Ponseti method of treatment for neuromuscular and syndromic (non-idiopathic) clubfeet: evaluation of a programme-based approach at a mean follow-up of 5.8 years. Int Orthop. 2021;45(1):155-63.

38. Bravin AC, Ferraz Ferreira G, Nogueira MP. Effectiveness of the Ponseti method for congenital clubfoot in patients with arthrogyriposis: A systematic review and meta-analysis of observational studies. J Child Orthop. 2023;18(1):72-8.

39. Ferreira Dos Santos T, Ferraz Ferreira G, Nogueira MP. Effectiveness of congenital myelodysplastic clubfoot treatment by the Ponseti method-Systematic review. PLoS One. 2024;19(10):e0304909.

40. Peterson N, Prior C. Correction of the Neglected Clubfoot in the Adolescent and Adult Patient. Foot Ankle Clin. 2020;25(2):205-20.

41. Alves C, Batlle AE, Rodríguez MV. Neglected clubfoot treated by serial casting: a narrative review on how possibility takes over disability. Ann Transl Med. 2021;9(13):1103.

Revista Digital y Gratuita

revistapodologia
.com

>>> 2005 >>> 2025 = 20 años >>>

Web

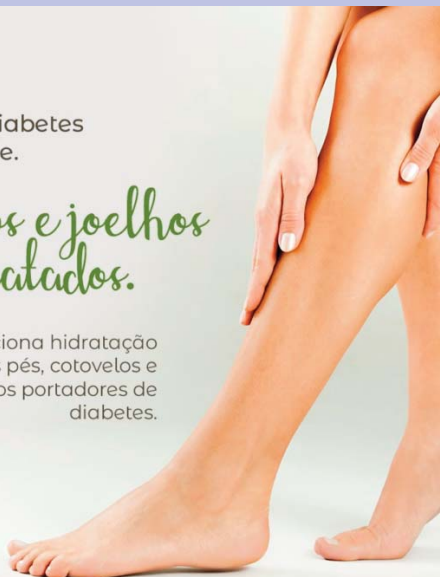www.revistapodologia.com

>>> 1995 >>> 2025 = 30 años online >>>

Não deixe a diabetes afetar sua pele.

Pés, cotovelos e joelhos mais hidratados.

Proporciona hidratação específica aos pés, cotovelos e joelhos dos portadores de diabetes.



ina
dermocosméticos



PRODUTO VEGANO

Contra a pele seca e áspera.



Hidrata as áreas mais difíceis do corpo.

ina
dermocosméticos

NUTRI FEET PARAFINADO:

O spa completo para os seus pés e áreas ressecadas

Descubra o toque suave dos pés e áreas ressecadas com os compostos hidratantes do Nutri Feet Parafinado.



PRODUTO VEGANO



ina
dermocosméticos

Ativos: parafina, óleo de tea tree, hortelã pimenta e manteiga de cupuaçu.



PRODUTO VEGANO

Coadjuvante nos procedimentos podológicos de calos e verrugas na região plantar.

A solução para os seus pés.



ina
dermocosméticos

(47) 3037-3068

inadermocosméticos.com.br f @

Rua Hermann Hering, 573 – Bom Retiro
Blumenau/SC

ina
dermocosméticos